

Татьяна Булычева  
Ирина Петухова  
Ольга Эрдман

# ЭСТЕТИКА УЛЫБКИ

---

ОТБЕЛИВАНИЕ ЗУБОВ • ЭСТЕТИЧЕСКИЕ РЕСТАВРАЦИИ  
ИСПРАВЛЕНИЕ ПРИКУСА



ПОПУЛЯРНАЯ МЕДИЦИНСКАЯ БИБЛИОТЕКА

**ТАМАЗА МЧЕДЛИДЗЕ**

# ЭСТЕТИКА УЛЫБКИ

---

Данное издание рассказывает о том, из каких составляющих складывается красивая улыбка и какие методы используют специалисты для ее формирования. Авторы подошли к теме с позиций потребностей человека в эстетике, сделали акцент на понятиях красоты и здоровья, а не болезни, как это обычно принято в медицинской литературе.

**Доктор медицинских наук Тамаз Мчедлидзе**

---



*Уважаемые читатели!*

*Что такое «идеальная улыбка»? Существуют ли четкие критерии этого понятия? Наверное, каждому человеку интересно получить ответы на эти вопросы. Потому что сегодня всем известно: красивая улыбка способна поднять наши акции на бирже социального и личного успеха.*

*В данном издании мы представляем Вам сведения, касающиеся улыбки в ее эстетическом понимании. В работе нам, авторам, помогли коллеги: гигиенисты стоматологические, ортопеды, хирурги, психологи, а также специалисты, работающие в области эстетической медицины, — пластические хирурги и косметологи. В результате получилась книга, которая дает полное представление о создании красивой улыбки, начиная с того, по каким критериям она считается таковой, до методов ее формирования: в форматах программы-минимум и программы-максимум.*

*Вы убедитесь: красивая улыбка — это всегда результат командного труда врачей и самостоятельной работы. Только в этом случае улыбка станет украшением Вашей внешности и превзойдет в этом смысле самые дорогие и изысканные аксессуары.*

**С уважением,  
Татьяна Булычева,  
Ирина Петухова,  
Ольга Эрдман**

# СОДЕРЖАНИЕ

ЧАСТЬ 1. ФОРМУЛА ИДЕАЛЬНОЙ УЛЫБКИ.....	6
ГЛАВА 1. ЭСТЕТИЧЕСКАЯ СТОМАТОЛОГИЯ — ЧТО ЭТО ТАКОЕ?.....	8
ГЛАВА 2. ФОРМУЛА ИДЕАЛЬНОЙ УЛЫБКИ.....	10
ГЛАВА 3. ОСНОВЫ ЭСТЕТИЧЕСКОГО АНАЛИЗА.....	12
Изучаем лицо.....	13
Фонетический анализ.....	18
Изучаем зубы.....	19
Форма и размер.....	19
Макротекстура и микротекстура.....	20
Внутренняя структура зуба.....	21
Взаиморасположение зубов.....	23
Десна как составляющая гармонии.....	25
ЧАСТЬ 2. ТЕХНОЛОГИИ: ОТ ПРОГРАММЫ-МИНИМУМ	
К ПРОГРАММЕ-МАКСИМУМ.....	27
ГЛАВА 1. ЧТО ТАКОЕ ПРОГРАММА-МИНИМУМ?.....	27
ГЛАВА 2. ОТБЕЛИВАЕМ ЗУБЫ.....	29
Домашнее отбеливание зубов.....	31
Кабинетное отбеливание зубов.....	33
Внутреннее отбеливание зубов.....	36
ГЛАВА 3. ВОССТАНАВЛИВАЕМ ПОВРЕЖДЕННЫЕ ЗУБЫ.....	37
Реставрации передней группы зубов.....	38
Реставрации жевательных зубов.....	42
Коронки: выбираем материал.....	44
ГЛАВА 4. ВЫРАВНИВАЕМ ЗУБЫ.....	47
ГЛАВА 5. ФОРМИРУЕМ КОНТУР ДЕСНЫ.....	57
ГЛАВА 6. КОРРЕКТИРУЕМ ФОРМУ ЗУБНОЙ ДУГИ И ФОРМУ ЧЕЛЮСТИ...	61
ГЛАВА 7. СТАБИЛИЗИРУЕМ РЕЗУЛЬТАТ.....	64
ВМЕСТО ЗАКЛЮЧЕНИЯ.....	67

## ЧАСТЬ 1

### ФОРМУЛА ИДЕАЛЬНОЙ УЛЫБКИ

Психологи считают: первое впечатление о человеке формируется у нас всего за 30 секунд. Что успеваем мы оценить за это время? Рост, контуры фигуры, внешность и, конечно, улыбку.

Улыбка — это главная составляющая нашего обаяния. Как известно, обаятельным людям легче найти контакт с собеседником, и, значит, легче достичь успеха в социальном и личном плане.

Улыбка может быть разной: открытой и радостной, мечтательной и смущенной, грустной и саркастической. Это зависит не только от настроения или психологического типа человека. Оказывается, на улыбку влияет и мода. В разные времена существовали разные стандарты улыбки, которые складывались под влиянием канонов красоты, принятых в обществе, и в какой-то мере являлись

отражением его социального устройства.

Если мы посмотрим на картины мастеров эпохи Возрождения, то заметим: в те времена широко улыбаться не было принято. Красота была спокойной, мудрой, доброй, всепрощающей. Такой же была и улыбка. Жизненный алгоритм тогда был прогнозируем, круг общения ограничен рамками того или иного сословия, а человек был увлечен познанием мира и себя в нем. Такому — созерцательному — отношению к жизни полностью соответствовала и загадочная полуулыбка, которая гораздо чаще была обращена внутрь себя, чем к окружающим.

Сейчас все иначе. Красота стала яркой, стремительной, непредсказуемой. Совсем другой стала и улыбка — открытой, широкой, радостной. С другой стороны, изменились тради-

ции поведения в социуме. Коммуникационная функция возросла, и общение сегодня строится в первую очередь на диалогах — причем с самыми разными людьми. Большинство из нас ведет активный образ жизни, а это предполагает постоянное расширение круга общения за счет новых контактов.

И улыбка становится эффективным инструментом для достижения поставленной цели, будь то профессиональный или личный интерес. Именно она определяет и первое впечатление от внешности человека, и то, как в дальнейшем формируются его связи в обществе. Открытая улыбка, четкая, правильная речь делают человека привлекательнее; на подсознательном уровне мы оцениваем такого собеседника как успешного, располагающего к себе, вызывающего доверие. Мы стремимся к общению с ним и со своей стороны хотим выглядеть так же. Мы поняли, что улыбка поднимает настроение и нам самим, и окружа-

ющим; а хорошее настроение повышает шансы на успех во всем, что касается общения с людьми.

## ГЛАВА 1

### ЭСТЕТИЧЕСКАЯ СТОМАТОЛОГИЯ — ЧТО ЭТО ТАКОЕ?

Спрос рождает предложение. Перед стоматологической индустрией встала серьезная задача по созданию красивых, обаятельных улыбок. Появилось новое направление — эстетическая стоматология, представляющая собой симбиоз терапевтических, ортодонтических, хирургических и ортопедических возможностей.

Если еще лет 10-15 назад общение пациента со стоматологом сводилось в основном к просьбам устранить боль, сохранить зуб, снять воспаление, то сегодня, наряду с медицинским аспектом лечения, пациенты обращают серьезное внимание на эстетическую сторону работы. Более того, все чаще пациенты обращаются к стоматологу только за тем, чтобы изменить форму, цвет, положение зубов — в соответствии с собственными представлениями о красивой улыбке.

А они бывают разными. Кто-то «примеряет» на себя улыбку голливудских актрис — нежную, беззащитную, трогательную; для кого-то решающим фактором является ослепительная белизна зубов. Третьи считают эталоном типичную американскую улыбку, когда губы раскрываются на максимальную ширину. Каждый рисует в воображении собственный идеал, соответствующий личным представлениям об эстетике.

*О создании красивой гармоничной улыбки стоматологи стали задумываться в 1930-х годах. Наибольший прогресс в этой области произошел в Германии. Немецкие врачи-ортопеды педантично и точно создавали улыбку при помощи ортопедических конструкций применительно к внешности каждого конкретного пациента.*

*Чуть позже произошел прорыв в терапевтической*



стоматологии. Первый пломбировочный материал на основе полиметилметакрилатов (самотвердеющая пластмасса) был создан в 1949 году фирмой Kulzer (США). Еще через несколько лет были разработаны первые материалы, представляющие собой прообразы всем известных ныне композитов. Основное развитие этой индустрии происходит в США, а также в Германии, Великобритании, Франции и Японии.

В нашей стране в те времена об эстетической, косметической стоматологии, к сожалению, вопрос не стоял. Первые зарубежные эстетические материалы стали доступны нашим специалистам только в 1990-е годы. Медицинская промышленность СССР в этом направлении не работала. Поэтому неудивительно, что по сей день стоматологи предпочитают использовать импортные пломбировочные материалы (отечественных материалов такого класса просто нет).

Одновременно с развитием материалов начинают накапливаться систематизированные знания об эстетике зубов и улыбке.

## ГЛАВА 2 ФОРМУЛА ИДЕАЛЬНОЙ УЛЫБКИ

Существует ли формула идеальной улыбки? Попробуем разобраться в этом вопросе.

Известно, что красота — это в первую очередь гармоничные пропорции. В литературе они описаны как *золотое сечение*. По большому счету вся эстетическая стоматология строится на выявлении этих пропорций.

Однако есть один нюанс. Дело в том, что математически «просчитать» идеальные пропорции человеческого лица невозможно — в первую очередь потому, что абсолютно симметричное лицо — это нонсенс. Обычно в отношении всего живого, в том числе и лица, природа допускает легкую асимметрию. Именно эта асимметрия подчеркивает нашу индивидуальность; более того, она делает лицо живым и привлекательным. Но на визуальном уровне мы не замечаем этой асимметрии.

Существуют общепринятые каноны красоты, и по этим канонам красивым считается лицо с гармоничными пропорциями. Специалисты в области эстетической реставрации знают законы идеальных пропорций и используют их при формировании гармоничной улыбки. А что касается обычных людей — даже не зная теории, на практике каждый может отличить красивое лицо от некрасивого. Такая работа происходит за считанные секунды на подсознательном уровне.

Форма лица у разных людей индивидуальна: у кого-то лицо более вытянутое, у кого-то — более широкое, это обусловлено типом конституции. Но в любом случае лицо должно быть пропорциональным, а улыбка — органично вписываться в этот конкретный контекст. Только тогда мы можем назвать ее красивой. А зна-

чит, не существует каких-то строгих размеров, единого для всех эталона идеальной улыбки; ее параметры индивидуальны и зависят от пропорций лица.

Это, кстати, очень важный момент. Дело в том, что пациент не всегда представляет, насколько то, что, по его представлениям, соответствует идеалу, его украсит. Вполне вероятно, что обаятельная белозубая улыбка, которая приглянулась на экране телевизора, лично Вам окажется не к лицу.

Если обычные люди оценивают красоту подсознательно, то задача врача-стоматолога — разложить ее на составные части. Оценивается и анализируется огромное количество параметров, и только после этого становится возможным смоделировать улыбку, которая будет идеальной не вообще, а применительно к конкретному человеку.

## ГЛАВА 3 ОСНОВЫ ЭСТЕТИЧЕСКОГО АНАЛИЗА

Первое, что должен сделать врач, — выслушать пациента, выяснить, что именно он хочет получить, каковы его представления в отношении идеальной улыбки.

Насколько реалистичны эти пожелания? Можно ли их удовлетворить? Прежде чем ответить на этот вопрос, врач проводит эстетический анализ, то есть оценивает внешность, видимые части зубов, изгиб верхней губы, симметрию улыбки, расположение зубов, состояние десны и многое другое.

Основная задача — определить, действительно ли улыбку пациента нельзя назвать гармоничной. Если это так, необходимо четко идентифицировать отклонения от нормы.

*Случается, что проблемы пациента лежат совсем в другой плоскости, связанной с его психологическим состоянием. В этом случае врач должен проявить мак-*

*симум такта, постараться поднять самооценку пациента и мягко объяснить, что его дисгармония — не внешнего, а внутреннего свойства. Безусловно, любой доктор должен быть хорошим психологом, но в ряде случаев пациентам требуется консультация дипломированного специалиста в области психологии.*


В работе по созданию идеальной улыбки могут быть задействованы многие специалисты: терапевт, ортодонт, хирург, ортопед, иногда врачи, работающие в области эстетической медицины (косметологи и пластические хирурги). Но курирует пациента, как правило, один доктор. Именно он составляет план лечения, при необходимости привлекает консилиум специалистов, и в дальнейшем следит за тем, чтобы пациент последовательно проходил по всем его этапам. И здесь важна

не столько основная специализация доктора (ведущим врачом может быть терапевт, ортодонт и др.), сколько его общая эрудиция, владение эстетическим анализом, возможность привлечь к формированию улыбки других специалистов. Все вместе они представляют собой не просто команду врачей — в определенном смысле они и художники, и модельеры, и скульпторы.

### III ■ ИЗУЧАЕМ ЛИЦО


С чего начинается эстетический анализ?

Врач мысленно проводит **вертикальную линию**, которая делит лицо пациента пополам, и оценивает, насколько симметрично относительно нее расположены глаза, проходит ли линия по середине носа, губ, подбородка. Чем более симметричны черты лица (на визуальном, а не на математическом уровне), тем более правильным, красивым оно считается. Средняя линия носа, верхней губы



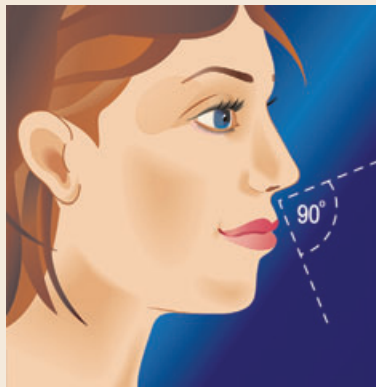и центральная линия между передними резцами должны совпадать. Если эта линия смещена, улыбка выглядит некрасиво. Исправить улыбку и сделать ее более гармоничной можно, «передвинув» среднюю линию всего лишь двух центральных зубов.

Оценивается также **горизонтальная симметрия** лица: например, линия, на которой находятся глаза, должна быть параллельна линии губ. Как мы уже говорили, легкая асимметрия допустима. Но для того чтобы улыбка была гармоничной, важна параллельность линий. К примеру, если гла-



за смещены по горизонтальной оси чуть влево, такой же должна быть и линия улыбки. В противном случае возникает дисбаланс.

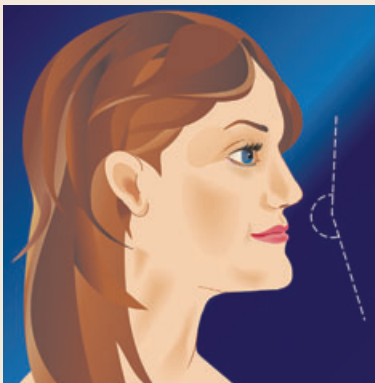
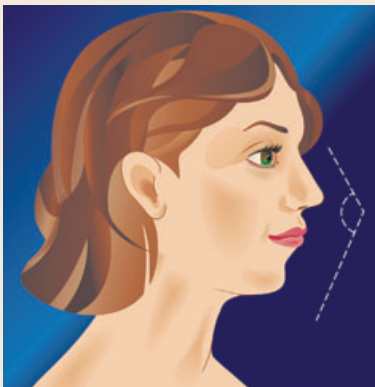
Обязательно оценивается лицо пациента **в профиль**: в частности, форма носа,



форма верхней губы, размер и положение нижней челюсти. Здесь тоже работают определенные законы гармонии. В частности, угол между носом и верхней губой должен составлять 90 градусов и более — такое лицо подсознательно мы воспринимаем как более молодое. Нижняя челюсть должна быть достаточно выражена и в то же время не должна слишком выдвигаться вперед.

Изучая лицо, важно оценить **соотношение верхней и нижней челюстей**.

Например, мы не можем назвать гармоничным профиль, если нижняя челюсть



---

недоразвита (в этом случае возникает так называемый «птичий профиль», когда нос и верхняя губа «нависают» над маловыраженным подбородком). Иногда возникает обратная ситуация (нижняя челюсть замет-

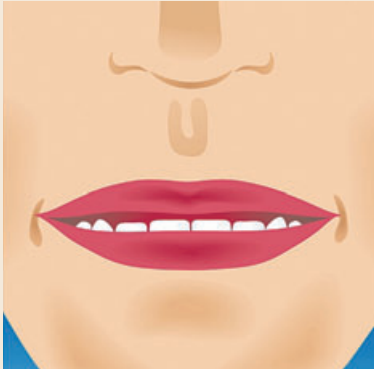
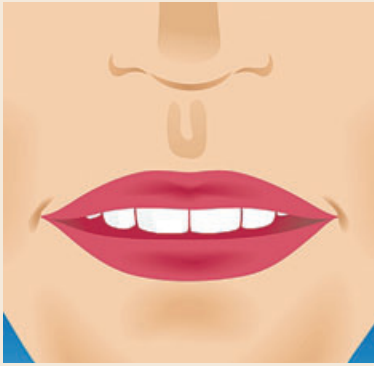
но выдвинута вперед) — и улыбка также оказывается некрасивой. Для того чтобы исправить ситуацию, необходима коррекция положения челюстей.

*Пропорции лица нашего собеседника очень серьезно влияют на оценку его личности.*

*Например, если у человека недостаточно развита нижняя челюсть, его лицо теряет гармонию и привлекательность. Однако, если вернуть челюсть в нормальное положение, внешность станет более гармоничной — и мы будем оценивать человека иначе.*

Следующий шаг — **анализ соотношения линии и формы губ с линией окклюзии** (так называется линия, проходящая через точки смыкания зубов).

На этом этапе пациент приоткрывает рот, и врач оценивает, какие зубы видны в таком положении: верхние или нижние. Правильным и гармоничным считается, если при таком положении губ верхние зубы обнажа-



---

ются на одну треть. А если вместо верхних видны нижние зубы? Такого человека с Вами относим к более старшей возрастной группе, подсознательно «рассуждая» примерно так: если верхние зубы не видны, значит, либо они отсутствуют, либо кожа

лица с возрастом утратила эластичность, губы потеряли свою форму, поэтому в полуулыбке открывается только нижний ряд зубов.

В данном случае, исправив улыбку, человека можно омолодить. В этой работе, как правило, участвуют не только врачи-стоматологи, но и специалисты-косметологи, знающие, как устранить наметившиеся морщины, носогубные складки или изменить форму губ, придав им более четкий контур и объем.

Вообще, правильная окклюзия формирует достаточно ровную линию улыбки. Если окклюзия неправильная, возникают проблемы — например, так называемая обратная улыбка, когда линия окклюзии и зубной ряд обращены книзу, тогда как в улыбке уголки губ, напротив, поднимаются вверх. Исправлением этого недостатка занимаются врачи-ортодонты.

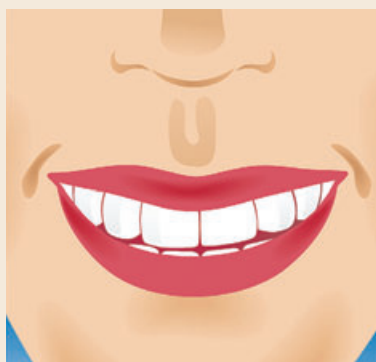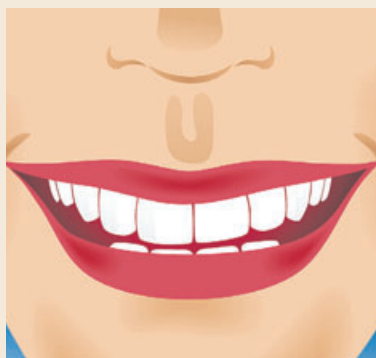Еще один параметр эстетической оценки — **ширина улыбки**. Гармоничной



считается улыбка, которая обнажает около 10 зубов (резцы, клыки и малые коренные зубы). Именно эти зубы играют ведущую роль в формировании красивой улыбки.

Важно оценить так называемый лабиальный коридор, когда при улыбке видны темные участки между мягкими тканями щеки, губ и зубным рядом. В норме лабиальный коридор не должен быть слишком заметен. Если же зубная дуга имеет по радиусу значительные отклонения от нормы, улыбка будет слишком узкой (и тогда лабиальные коридоры будут обращать на себя внимание) либо слишком широкой («улыбка чеширского кота»). И тот и другой недостаток делают улыбку некрасивой. Однако этот дефект также поддается коррекции.

В норме линия губы при улыбке должна проходить по верхнему краю зубов. Если же при улыбке обнажается десна, это нарушает гармонию. Десневая улыбка не



очень красива. Для ее коррекции существует несколько способов, подробнее о них мы расскажем ниже.

### III ■ ФОНЕТИЧЕСКИЙ АНАЛИЗ

Зубы (а также губы и нёбо) являются частью речевого аппарата человека. Это обязательно нужно учитывать при создании красивой улыбки. Дело в том, что существует ряд правил, предписывающих, как должны смыкаться зубы, как должна быть сформирована нёбная поверхность зубов, для того чтобы мы с Вами правильно произносили звуки. И врач должен не только знать, но и четко соблюдать эти правила. Цена его ошибки велика. К сожалению, за годы практики нам приходилось встречать людей, которым идеальная улыбка принесла одни лишь огорчения: на фоне того, что внешне все выглядело эстетично, у них появились серьезные проблемы с дикцией. Люди вынуждены были обратиться к нам за помощью.

Разумеется, способность человека к адаптации велика: с помощью специальных упражнений со временем можно добиться высокой четкости речи. Но лучше заранее провести фонетический анализ, который в каждом конкретном случае позволяет определить, каким должно быть соотношение зубов, какой должна быть нёбная поверхность, и тем самым предупредить возникновение такого рода проблем. Если дикция изначально устраивает пациента, спрогнозировать хороший результат достаточно просто. Сложнее обстоит дело, когда пациент приходит уже с нарушенной функцией речи (например, если передние зубы были утрачены в результате травмы или из-за перенесенного заболевания). В этом случае задача врача — восстановить зубной ряд таким образом, чтобы вернуть человеку возможность правильно произносить звуки. Это достаточно сложная задача, и решить ее может только команда

специалистов, в составе которой работают ортодонт и ортопед. Специалисты дают рекомендации зубному технику, каким должен быть угол наклона зубов, их длина и прочие показатели; и в лаборатории искусственные зубы моделируются в соответствии с этими рекомендациями.

Надо сказать, что вопрос правильной артикуляции звуков сегодня актуален как никогда. Если раньше проблема правильного произношения волновала в основном тех людей, чья профессиональная деятельность была связана с публичными выступлениями, то сегодня ситуация изменилась. Правильная речь, как и красивые зубы, становится показателем высокого социального статуса человека. А это расширяет его возможности в социальном и профессиональном плане.

### III ■ ИЗУЧАЕМ ЗУБЫ

Здесь нужно выделить два направления анализа: вна-

чале анализируется зуб как единица, а затем оценивается его положение в группе зубов, то есть в зубном ряду.

### III ■ ФОРМА И РАЗМЕР

По большому счету, форма и размер зубов — отражение нашей конституции, пропорций тела. Например, у высоких девушек с узкой грудной клеткой, с лицом правильной овальной формы зубы обычно удлиненные, изящные — два передних резца чуть длиннее остальных — и улыбка получается трогательной, женственной, нежной. Если же перед нами человек ширококостный, плотный, на лице четко выражены скулы и подбородок, то зубы в этом случае будут более квадратной формы, примерно одинаковой длины, а улыбка — широкая, «американского типа».

Эти факторы (конституцию человека, пропорции его лица) обязательно нужно учитывать при формировании улыбки.

Случается, пациенты, не зная об этом соответствии, тем не менее настаивают, чтобы доктор в полости рта сделал им что-то конкретное — то, что соответствует их представлениям об идеальной улыбке. Например, крепко сложенная девушка с широким лицом просит удлинить коронки передних зубов. А мы видим, что такие удлиненные зубы будут смотреться в ее случае как клавиши у рояля. Наша задача — объяснить пациентке, что для нее более гармонично и естественно будут смотреться зубы, соответствующие ее конституции. К счастью, большинство таких пациентов удастся переубедить.

### III ■ МАКРОТЕКСТУРА И МИКРОТЕКСТУРА

У каждого зуба можно оценить так называемые **макро-** и **микротекстуру**.

Что такое **макротекстура**? Это визуальные особенности зубов, характерные для данного человека. Вы наверняка обращали внима-

ние, что разные люди имеют разную форму зубов. У одних зубы более округлые, у других их форма ближе к прямоугольной, у третьих зубы, довольно узкие у шейки (так называется суженная часть между коронкой и корнем зуба), значительно расширяются к режущему краю. Еще больше различий мы найдем, если посмотрим на зубы «в профиль», направив на них источник света. Мы с Вами увидим, что форма зуба имеет различные грани, выпуклости или вогнутости. Именно такая, задуманная природой форма делает зуб «живым» и естественным.

С медицинской точки зрения макротекстура относится к анатомии зуба. Она описана в руководствах, и мы обязательно принимаем ее во внимание, когда работаем над восстановлением зуба.

Кроме макротекстуры, которую можно увидеть невооруженным глазом, зубы имеют и **микротекстуру**.

Если взять микроскоп, то на поверхности зуба можно увидеть очень мелкие вол-

ны. Образно их можно сравнить с узором на подушечках пальцев. Происхождение микрорельефа связано с тем, что эмаль зуба созревает постепенно, в течение нескольких лет, и «откладывается» на поверхности зуба слоями. Наиболее заметен микрорельеф на молодых зубах — визуально они выглядят более матовыми, имеют более насыщенную цветовую гамму. С годами эмаль стирается, микрорельеф постепенно исчезает, зубы становятся более гладкими, блестящими. Когда эмаль выглядит неестественно гладкой, а грани зубов — подчеркнуто ровными, это означает, что зубы уже долго служат своему обладателю, и по данному признаку человек оценивается окружающими как пожилой.

Врачи, владеющие знаниями о макро- и микротекстуре зубов, могут менять их возраст, сделать их более молодыми. Для этого достаточно восстановить микрорельеф поверхности. Казалось бы — мелочь. Но именно

детали и формируют наш внешний облик, определяют принадлежность к той или иной возрастной категории.

## **III ■ ВНУТРЕННЯЯ СТРУКТУРА ЗУБА**

Зуб — это орган, анатомическая структура которого состоит из разных тканей, основными из них являются дентин и эмаль. Плотность, цвет и прозрачность — все эти характеристики, в разной степени присутствующие тканям зуба, меняются по мере углубления в его толщу. Так, например, околопульпарный дентин (расположенный в глубине зуба и окружающий полость, в которой находится сосудисто-нервный пучок (пульпа), называемый в быту «нерв») непрозрачен и обладает наибольшей цветовой насыщенностью, которая и определяет основной цвет зуба. Самая прозрачная ткань зуба — эмаль. Причем, если зубы молодые, она настолько прозрачна, что, приглядевшись, сквозь нее можно увидеть

дентин — в виде выступов или бугорков, которые называются *мамелонами*. Как мы уже говорили, с возрастом, визуально зуб становится более плоским из-за стирания режущего края и «поймать» взглядом мамелоны становится все труднее.

Для чего мы рассказываем об этом? Задача доктора, формирующего красивую улыбку, воссоздать структуру зуба таким образом, чтобы она была естественной для данного пациента и органично вписывалась в существующий зубной ряд. Это очень сложная аналитическая работа. Она требует не только глубоких анатомических знаний, но и хорошего объемно-пространственного мышления, художественного вкуса. Нужно оценить цвет, плотность, прозрачность собственных зубов пациента и создать соответствующую возрастную микро-, макротекстуру и внутреннюю структуру зуба.

В техническом плане у врача такие возможности есть. Современные пломби-

ровочные материалы представляют собой целую систему компонентов, полностью имитирующих все ткани зуба.

*Как мы уже говорили, опытный врач имеет возможность менять восприятие улыбки в сторону различного возраста, к примеру моделируя мамелоны, характерные для молодых зубов. Однако делать это нужно в комплексе с другими омолаживающими процедурами и обязательно в соответствии с биологическим возрастом пациента.*

*Случается, люди просят, а порой и настаивают сделать им зубы такими, какими были они лет 30 назад. И допускают ошибку, полагая, что будут выглядеть моложе. Дело в том, что все маркеры (или признаки) молодости должны быть синхронизированы между собой, иначе мы рискуем получить эффект, обратный желаемому, — когда «юная улыбка» будет смотреться абсолютно чужой. Специалисты, мыслящие системно, пони-*

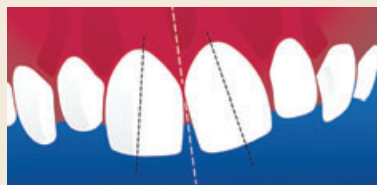
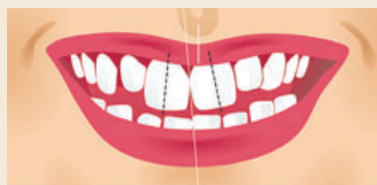
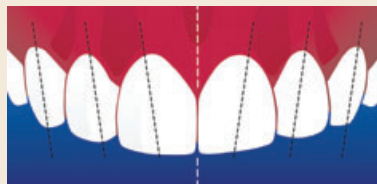
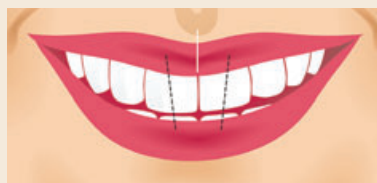
мают: для того чтобы сыграть в игру под названием «Омоложение», одного стоматолога мало. Нужна команда специалистов, в которую обязательно должны входить врачи-косметологи и пластические хирурги. Именно они знают, как стереть маркеры возраста, которые, кстати, есть не только на лице, но и на теле\*.

\* Более подробно эту тему освещает книга Роксаны Беловой, Игоря Кузнецова «Омоложение: выбор метода в эстетической медицине».

### III ВЗАИМОРАСПОЛОЖЕНИЕ ЗУБОВ

Что по этой позиции оценивается в первую очередь? Конечно, **симметричность зубов** относительно центральной линии, которая, как мы уже говорили, проходит вертикально через центр лица. Гармоничной считается улыбка, если зубы расположены симметрично относительно центральной линии и расходятся под небольшим углом радиально от центра.

Довольно частое явление — расходящиеся оси центральных зубов. Наиболее вероятная причина такого отклонения — заболевания тканей пародонта. Десна и связка зуба (соединительная ткань, окружающая корень зуба, или периодонт) при



этом заболевании ослаблены, и зубы, не выдерживая нагрузку, которая создается при жевании, расходятся «веером», приподнимая верхнюю губу.

Другая причина — открытый прикус с выдвиганием центральных резцов вперед. Такой прикус формируется с детства, если, например, у ребенка есть привычка прокладывать язык между зубами.

Большое значение имеют **размеры** зубов в дуге. Их несоответствие (например, когда два передних зуба значительно длиннее остальных) нарушает гармонию улыбки.

Обращаем внимание: мы говорим лишь о зрительном восприятии зубов, истинные же их размеры несколько иные за счет того, что зубная дуга имеет радиус.

Следует обращать внимание и на уголки между зубами по режущему краю и между зубами в области десны, которые в медицине называются **амбразурами**. Образуются они за счет

того, что каждый зуб имеет боковые закругления и контакт с соседними зубами (так называемые контактные пункты). Амбразуры также участвуют в формировании красивой улыбки. В норме у людей молодого возраста нижние амбразуры должны быть открыты, то есть зубы имеют в нижней части скорее округлую, чем прямоугольную форму.

На первый взгляд кажется, что эти нюансы не имеют особого значения. Однако...

К нам обратилась девушка 22-х лет, которая настаивала на том, что ее зубы должны быть белыми, ровными и непременно с прямыми уголками внизу. В ее понимании именно такой должна была выглядеть идеальная улыбка. А мы — специалисты — видим, что для нее это не самый подходящий вариант, потому что закрытые нижние амбразуры — следствие возрастной стираемости зубов. Если сделать пациентке то, что она просит, она будет выглядеть старше. И про-



изойдет это только за счет моделирования нижних уголков между зубами. К счастью, пациентка, выслушав наши аргументы, не стала настаивать на своем. Таким образом, «мелочей» при создании гармоничной улыбки действительно не бывает.

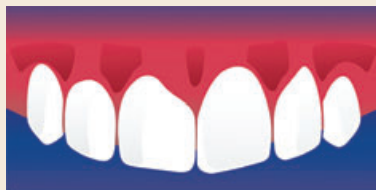
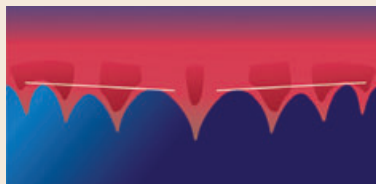
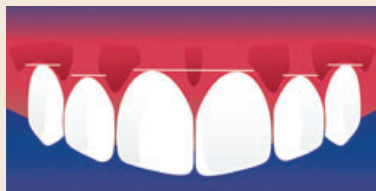### III ■ ДЕСНА КАК СОСТАВЛЯЮЩАЯ ГАРМОНИИ

Можно сколь угодно долго менять форму, размеры и положение зубов, но если десневой край очень тонкий, неправильной формы или воспален, улыбка не будет красивой.

Поэтому очень важно оценить состояние десневого края и самой десны, в частности — **симметричность фестонов** (лепестков, или закруглений, там, где десна соприкасается с коронкой зуба, т. е. с видимой его частью). В норме десневые фестоны должны быть симметричны. Если же десна над одним зубом выше, чем

над другим, один зуб кажется длиннее и уже, а другой — короче и шире.

Такое отклонение может быть связано с заболеваниями пародонта, и коррекция этого дефекта, как правило, достигается с помощью паро-



донтологических операций, в ходе которых удаляется часть костной ткани. Такие операции, кстати, не только улучшают эстетику улыбки, но и позволяют ликвидировать зубодесневые «карманы», которые способствуют прогрессированию заболеваний пародонта.

*Огромную помощь в планировании стоматологических мероприятий в «зоне улыбки» может оказать развивающееся быстрыми темпами компьютерное моделирование. Уже сейчас на международном стоматологическом рынке представлено несколько так называемых имиджинговых стоматологических программ. Пока еще они очень просты и не всеобъемлющи, но это только начало.*

## ЧАСТЬ 2

### ТЕХНОЛОГИИ: ОТ ПРОГРАММЫ-МИНИМУМ К ПРОГРАММЕ-МАКСИМУМ

Как Вы уже убедились, эстетическая стоматология — очень широкая область и подразумевает разные варианты лечения: и по объему, и по продолжительности. То есть при создании красивой улыбки мы можем говорить о программе-минимум и программе-максимум.

#### ГЛАВА 1

### ЧТО ТАКОЕ ПРОГРАММА-МИНИМУМ?

Самый первый шаг к идеальной улыбке — **регулярное очищение зубов**. Только в том случае, если за зубами обеспечивается тщательный и регулярный уход, они будут оставаться здоровыми и красивыми на протяжении длительного времени.

Существуют два основных взаимодополняемых способа очищения зубов — самостоятельный и профессиональный. Последний выполняется гигиенистом стоматологическим в клинике.

Самостоятельный уход за зубами — **индивидуальная профилактика** — предпо-

лагает очищение зубов дважды в день — утром после еды и на ночь. Не правда ли, очень просто? Но гигиенические процедуры будут эффективны только в том случае, если они выполняются правильно. Поэтому есть смысл обратиться за советом к специалисту. Во-первых, врач поможет правильно подобрать зубную щетку (а это важно, поскольку существуют разные виды щеток, предназначенные для решения разных задач), определить группы зубных паст, которые необходимы пациенту в каждом конкретном случае,

а также подберет дополнительные средства гигиены. Самостоятельно сориентироваться в ассортименте гигиенических средств, определить, что наилучшим образом подходит именно Вам, очень сложно.

Во-вторых, специалист расскажет и покажет, как нужно чистить зубы. Как ни покажется странным, многие из наших взрослых пациентов не умеют чистить зубы правильно. Они делают это так, как привыкли с детства, и эти движения отработаны до автоматизма. Помочь изменить привычку, сформировать правильную доминанту могут только специалисты.

Как минимум, каждые полгода необходимо делать **профессиональную гигиеническую чистку зубов**. Нередко пациенты считают, что, если визуально на поверхности зубов не заметно налета и зубных камней, гигиенической чисткой можно пренебречь. Это заблуждение. Даже если зубы выглядят хорошо, данная процедура все равно нужна — в тех

участках, которые сложно очистить, — для того чтобы предупредить развитие воспалительных процессов. Кроме того, состав микрофлоры в полости рта с течением времени может меняться. Профессиональная чистка благоприятствует тому, чтобы микрофлора не была агрессивной.

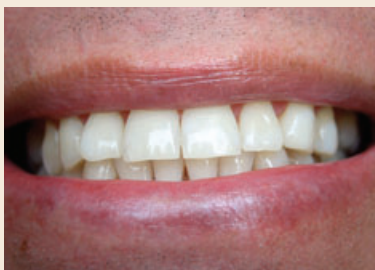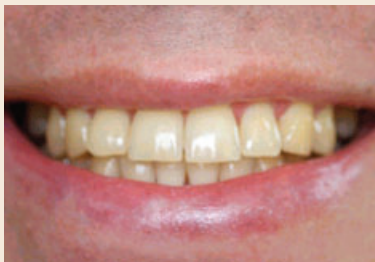Многие пациенты считают, что, применяя пасты с пометкой «отбеливающие», они смогут быстро осветлить зубы. Это не совсем так. Большинство таких зубных паст предназначено в основном для очищения зубов. А слова «сенсационное отбеливание», которые написаны на упаковке, не более чем эффектный маркетинговый прием. Даже специальные гели, полоски и прочие средства, которые представлены в свободной продаже в аптеках и косметических отделах, хотя и содержат небольшой процент отбеливающих веществ, обладают незначительной и непродолжительной отбеливающей активностью.

Как же отбелить зубы и возможно ли это в принципе? Ведь светлый цвет зубов является едва ли не главным критерием, опре-

деляющим привлекательность улыбки. Отбеливание зубов и есть наш следующий шаг на пути к идеальной улыбке.

## ГЛАВА 2 ОТБЕЛИВАЕМ ЗУБЫ

Если говорить о значительном и длительном отбеливающем эффекте, то подобный результат могут дать только **профессио-**



До и после профессионального отбеливания зубов

**нальные** методы отбеливания зубов, которые проводятся при непосредственном участии стоматолога.

Пионерами и лидерами в развитии этого направления являются Соединенные Штаты Америки. Начиная с 1960-х годов американские ученые провели значительное количество клинических и лабораторных исследований, которые подтвердили безопасность современных отбеливающих систем для тканей зубов и полости рта.

Химическая основа процесса отбеливания зубов заключается в следующем: на поверхности зуба молекула перекиси водорода или пероксида карбамида, которые входят в состав отбеливающих гелей, распадается с обра-

зованием активных радикалов. Проникая в поверхностные слои зуба, радикалы изменяют структуру пигментов, определяющих те или иные оттенки зуба. Результатом этих изменений является визуальный эффект отбеливания. Кристаллическая структура зуба в этом процессе не участвует, соответственно при отбеливании не происходит нарушения минерального состава зубной ткани. **Плотность зуба и его устойчивость к стиранию и кариесу не изменяются.**

Ряд фирм, выпускающих продукцию для отбеливания зубов, добавляют в отбеливающие гели фтор и нитрат калия, которые увеличивают микроплотность эмали и усиливают устойчивость зуба к образованию кариеса. Помимо этого, все отбеливающие гели на основе перекиси водорода и пероксида карбамида являются так называемыми *оральными антисептиками*, т. е. нормализуют гигиеническое состояние полости рта, в том числе и десны.

**Показанием** к проведению **профессионального отбеливания** может быть изменение цвета зубов, вызванное различными причинами как внешнего, так и внутреннего свойства. Например, окрашивание никотиновыми смолами, кофе, крепким чаем, химическими красителями, входящими в состав некоторых продуктов; так называемые *тетрациклиновые зубы* (когда изменение цвета связано с приемом лекарственных препаратов), травма зуба, удаление нерва, нарушение развития зуба.

Существует, пожалуй, одно **абсолютное противопоказание** для проведения профессионального отбеливания зубов — наличие аллергических реакций на перекись водорода или другие компоненты отбеливающих систем. Не рекомендуется проводить отбеливание зубов беременным и кормящим женщинам, так как исследования на этой группе пациентов (по понятным причинам) не проводились. Что касается возрастных ограничений, мы устано-

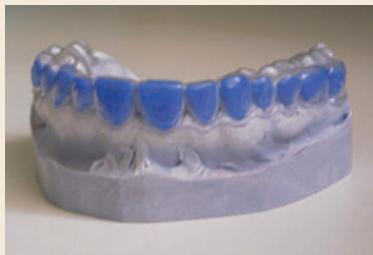вили их до 18 лет. В практике зарубежных стоматологов этот возраст значительно ниже. Отбеливание у подростков возможно с разрешения родителей, в том случае, если состояние зубов и десен не внушает опасений.

В настоящее время стоматолог обладает целым арсеналом средств для борьбы с измененным цветом зубов, который в медицине называется *дисколоритом*.

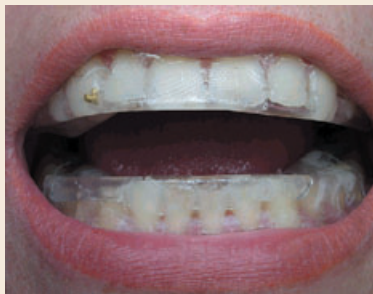Выбор метода отбеливания зубов рекомендуется проводить совместно с лечащим врачом после тщательного осмотра зубов и полости рта. Врач подберет оптимальный индивидуальный метод отбеливания с учетом конкретной ситуации. *Нужно учитывать: отбеливаются только собственные зубы. Пломбы, виниры, керамические коронки имеют совершенно иную структуру, и отбеливающие технологии на них не действуют.*

Различают два основных вида профессионального отбеливания зубов: **домашнее** и **кабинетное**.

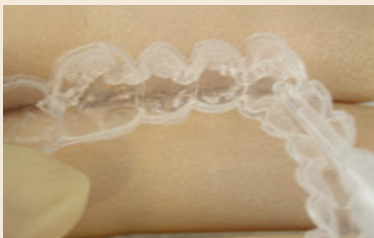**Домашнее отбеливание зубов** предполагает ношение специальных капп, которые заполнены отбеливающим гелем. Каппы могут быть индивидуальными (изготовленными в клинике по оттискам с зубных рядов пациента) или универсальными (имеющими способность изгибаться по форме зубной дуги).



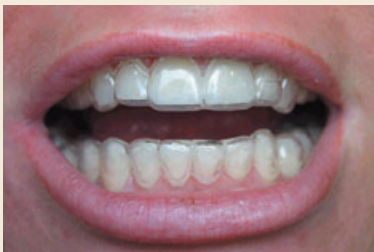Гипсовая модель с индивидуальной каппой



Универсальная каппа



Внесение отбеливающего геля в индивидуальную капу



Индивидуальная каппа

Индивидуальные каппы идеально фиксируются во рту, максимально точно соответствуют размерам зубов и при заполнении отбеливающим гелем работают только на зубах, на десну гель не попадает. Такие каппы возможно использовать несколько лет. Универсальные каппы уже содержат необходимую порцию отбеливающего геля, не требуют снятия слепков и являются одноразовыми.

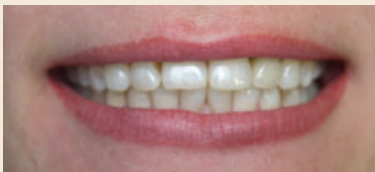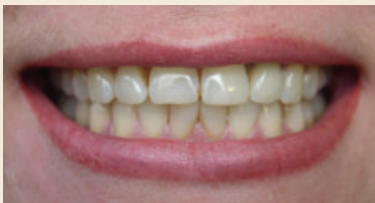Обычно ношение капп занимает 2-3 недели. Возможно как дневное, так и ночное отбеливание зубов.

Каждому пациенту врач назначает индивидуальную схему отбеливания с учетом особенностей клинической ситуации.

**Как скоро можно будет увидеть результат отбеливания?** Этот вопрос очень часто задают наши пациенты. Конечно, цвет зубов не изменяется мгновенно. Обычно первые признаки начинающегося отбеливания появляются на 4-5 день и постепенно усиливаются. Для достижения хорошего результата и его закрепления необходимо провести полный курс отбеливания зубов, назначенный врачом.

Проведение домашнего отбеливания зубов требует исключения курения, пищевых и химических красителей, содержащихся в продуктах питания и напитках: крепком чае, кофе, кокаколе, красном вине, томатной пасте, соевом соусе, красных ягодах, свекле. После окончания отбелива-





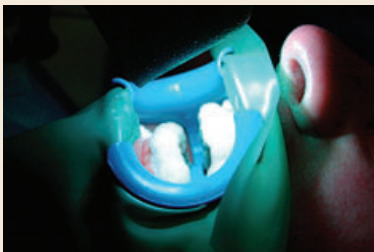До и после  
домашнего отбеливания зубов

ния зубов для более длительного сохранения полученного цвета следует ограничивать их употребление.

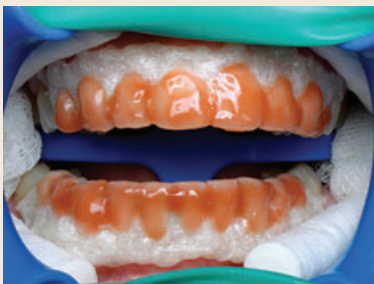**Эффект** после проведения домашнего отбеливания зубов, как правило, значительный и сохраняется в течение нескольких лет. Однако рекомендуется периодически проводить краткие **поддерживающие курсы**. Как правило, это 3-4 сеанса каждые 6 месяцев. Подобное поддерживающее отбеливание зубов позволяет исключать даже незначительный возврат цвета на протяжении достаточно длительного периода.

Преимуществом **кабинетного отбеливания зубов** является быстрота проведения процедуры. Кабинетное отбеливание выполняется в стоматологическом кресле под непосредственным контролем врача и занимает, как правило, 1,5-2 часа. В ряде случаев для достижения эффективного отбеливания требуется провести 2-3 подобные процедуры. Иногда (в особо сложных, тяжело поддающихся отбеливанию случаях) кабинетные сеансы проводятся как стартовые и сочетаются с домашними курсами.

Основным принципом кабинетных методов является использование отбеливающего геля высокой концентрации и катализатора, способного ускорить процесс отбеливания, поэтому эти методы иногда называют *энергетическими*. В качестве таких источников энергии используются синий спектр света (*аппаратное отбеливание*), лазерный луч (*лазерное отбеливание*), тепло (*термокаталитическое отбеливание*) или же хими-



Кабинетное аппаратное отбеливание зубов



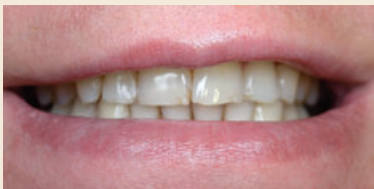Изоляция (десны, губ, щек) при кабинетном отбеливании зубов

*ческие катализаторы.* Надо сказать, что в настоящее время производители отбеливающих технологий и оборудования используют различные маркетинговые приемы, чтобы показать преимущества своего метода. Однако по существу разница между ними невелика. Оптимальный метод отбеливания выбирает врач в зависимости от конкретной

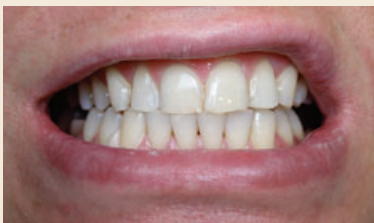ситуации, которую он видит в полости рта пациента. Так как при кабинетном отбеливании зубов используется отбеливающий гель высокой концентрации, обязательным требованием к проведению сеанса является защита десны и мягких тканей полости рта. Для этих целей используются защитная пластина (коффердам) или же специальные светоотверждаемые барьеры для десен, которые входят в комплект отбеливающих систем. Отбеливающий гель накладывается только на переднюю стенку зубов.

В зону отбеливания входят по 10 передних зубов верхней и нижней челюстей. В ряде случаев можно проводить избирательное отбеливание одного зуба или же группы зубов (например, отбеливание клыков, если они выделяются по цвету в зубном ряду).

**Эффект** кабинетного отбеливания проявляется сразу после окончания процедуры и сохраняется длительное время. Поддерживающее отбеливание проводится 1-2 раза в год или реже, по мере необходимости.



До кабинетного отбеливания



После кабинетного отбеливания

В процессе как домашнего, так и кабинетного отбеливания возможно появление чувствительности зубов и десен. Эти явления, как правило, **бесследно проходят** на следующий день после процедуры.

Для профилактики и снижения чувствительности зубов применяются профессиональные гели и растворы, а также зубные пасты с нитратом калия.

После завершения мероприятий профессионального отбеливания специалисты рекомендуют использовать спе-

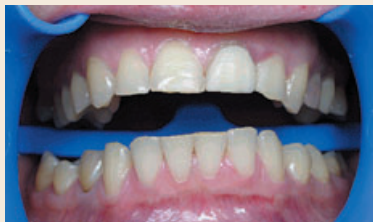циальные зубные пасты, содержащие пероксид карбамида. Хотя, как мы уже говорили, само по себе отбеливающее действие таких паст незначительно, применять их для поддержания отбеливающего эффекта имеет смысл.

*Вы уже знаете, что в основе отбеливающих технологий лежит процесс изменения цвета в поверхностных слоях зуба. Но иногда требуется отбеливание зуба не снаружи, а изнутри. Например, при механической травме зуб практически сразу окрашивается в розовый цвет, что свидетельствует о разрыве и гибели сосудисто-нервного пучка (пульпы). Со временем такие зубы приобретают характерный красно-коричневый оттенок. Другая причина изменения цвета зуба может быть связана с гибелью пульпы в результате воспалительного процесса, ее удалением и пломбированием корневого канала материалами, которые со временем прокрашивают зуб изнутри.*

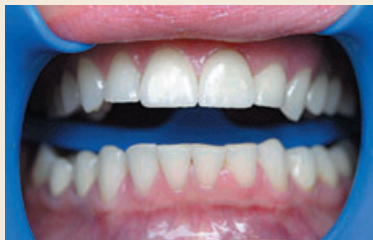*В подобных случаях применяется методика так назы-*

**ваемого *внутреннего отбеливания* зуба.**

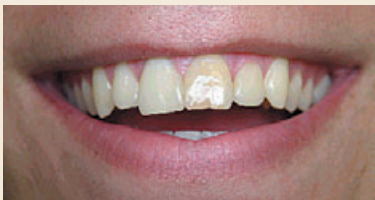Суть метода заключается в следующем. Внутрь полости зуба помещается специальный отбеливающий гель. Полость закрывается временной пломбой. В следующий визит (через 1-5 дней) врач повторяет аппликацию геля. На курс отбеливания зуба может потребоваться от 3 до 5 посещений. После получения отбеливающего эффекта полость зуба закрывается постоянной



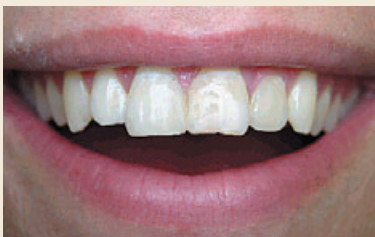Исходная клиническая ситуация



После профессионального отбеливания зубов, реставрации и протезирования



Окрашивание зуба после пломбирования корневого канала



Вид зуба после внутреннего отбеливания

пломбой. Можно также отбеливать сильно измененные в цвете зубы перед покрытием керамическими коронками.

Сегодня отбеливание зубов все чаще выступает на первое место в плане эстетической реабилитации полости рта. Прекрасные результаты дает сочетание отбеливания с реставрациями зубов, вкладками, винирами и любым видом протезирования.

## ГЛАВА 3

### ВОССТАНАВЛИВАЕМ ПОВРЕЖДЕННЫЕ ЗУБЫ

Достаточно ли только очищения и отбеливания зубов для того, чтобы улыбка стала идеальной? К сожалению, не всегда. Визуальные дефекты на поверхности зуба — довольно распространенное явление. Чаще всего зубы разрушаются в результате поражения их кариесом. Среди причин возникновения этого заболевания — несбалансированное питание, неправильный уход за зубами, нерегулярные посещения стоматолога и многое другое.

*Оказывается, кариес не только разрушает зубы — опосредованно он оказывает влияние и на нашу внешность. Человек с плохими зубами стесняется лишний раз улыбнуться, а это не только возможные психологические проблемы, но и нарушения мимики, дикции. Когда человек непроизвольно пытается прикрывать дефекты зубов губами (а это, кстати, достаточно распростра-*

*ненное явление), возникают морщины. Более того, у человека, имеющего кариозные полости, старые полуразрушенные коронки или другие проблемы с зубами, вместе с пищей в организм попадают и токсины, его «подтравливающие». Источник образования токсинов — проблемные зубы. По мнению многих специалистов, очаги хронической инфекции, «тлеющие» в полости рта, работают на преждевременное старение организма.*

Даже если один зуб поражен кариесом и визуально это заметно, мы не можем назвать улыбку красивой. Значит, наш следующий шаг — восстановление поврежденных зубов. Здесь на помощь приходят специалисты в области эстетической реставрации.

Выбор метода зависит от конкретной проблемы, с которой столкнулся пациент, от расположения зуба в зубной

дуге и в значительной мере — от пожеланий пациента.

*Необходимо отметить, что зубы, подлежащие реставрации, часто нуждаются в эндодонтическом лечении, т. е. в лечении корневых каналов и последующей их качественной пломбировке. Без профессионального лечения каналов зуба (если в том есть необходимость) нет смысла приступать к собственно реставрации, поскольку остатки погибшей ткани, «замурованной» в корнях или под корнями, рано или поздно дадут о себе знать. Очень редко зуб разрушается таким образом, что подлежит реставрации при живой пульпе. В таких случаях после тщательной диагностики врач восстанавливает зуб, сохранив его живым.*

### III ■ РЕСТАВРАЦИИ ПЕРЕДНЕЙ ГРУППЫ ЗУБОВ

Естественно желание пациента в первую очередь исправить дефекты передней

группы зубов. Ведь именно они при улыбке обращают на себя внимание.

Здесь врач может предложить пациенту два основных способа восстановления — с помощью **пломбировочных материалов** или с помощью специальных накладок — **виниров**, которые при соответствующей обработке зубов фиксируются на их передней (вестибулярной) поверхности.

Принципиальная разница между этими двумя способами восстановления зубов заключается в том, что реставрация пломбировочными материалами производится стоматологом-терапевтом непосредственно в полости рта пациента (и относится к так наз. *прямым* реставрациям), тогда как установка накладок (виниров) предполагает многоэтапную работу и участие специалистов разных направлений. Вначале врач обрабатывает зуб, снимая при этом часть эмали. Далее делаются слепки, по ним в зуботехнической лаборатории отливается модель —

точная копия челюсти. Затем к работе на модели приступает зубной техник, который изготавливает необходимую конструкцию (в данном случае винир). Точно таким же способом можно изготовить и вкладки, и единичные коронки, о которых речь пойдет ниже. Такие реставрации называются *непрямыми*.

*Врач-стоматолог работает с пациентом в кресле, а зубной техник — со слепком в лаборатории. Для того чтобы конструкция, созданная в лаборатории, идеально подошла пациенту, важно четкое взаимодействие между этими специалистами. Лучше всего, если техник, прежде чем приступить к работе, осмотрит пациента и получит от доктора уточняющие указания. Клиники, которые занимаются эстетической стоматологией, должны иметь собственную зуботехническую лабораторию и штат квалифицированных специалистов, которые при необходимости подключаются к тандему «врач — пациент».*

Так что же предпочесть — прямую реставрацию или непрямую? У каждого из этих способов есть свои достоинства и недостатки.

## **СКОРОСТЬ**

Несомненным преимуществом реставраций пломбирочными материалами является получение видимого результата за одно посещение. Судите сами: пациент пришел в кабинет стоматолога с разрушенным зубом и всего через полтора (максимум через два) часа вышел довольный, сияя красивой улыбкой. Установка виниров потребует больше времени. На тот период, пока в лаборатории изготавливается постоянная конструкция, пациенту ставится временная пломба. Когда конструкция готова, пациент приглашается на примерку. Если он доволен тем, что получилось, врач фиксирует конструкцию в полости рта. Понятно, что такая работа проводится в несколько этапов.



## ЭСТЕТИКА

По этому критерию, безусловно, выигрывают виниры, особенно керамические (или фарфоровые). На фарфоровой поверхности не образуется налет, что обусловлено свойствами материала. Поэтому зубы, покрытые фарфоровыми облицовками, хорошо самоочищаются — на них не задерживаются пищевые пигменты, практически не оседает смолистый налет от сигаретного дыма. А значит, керамические виниры дольше будут сохранять свой изначальный цвет — зубы будут выглядеть здоровыми и красивыми.

Однако надо отдать должное и современным пломбировочным материалам. За счет их многокомпонентности (а сегодня мы смело можем говорить, что это целая система материалов, которые способны послойно имитировать анатомическую структуру зуба) есть возможность сделать реставрацию эстетичной, неотличимой от собственных зубов.

## ДОЛГОВЕЧНОСТЬ

Долговечность фарфора проверена временем, и если у Вас дома сохранились изделия Кузнецовского фарфорового завода, Вы наверняка об этом знаете. При правильном обращении, регулярном уходе и при условии прохождения пациентом профилактических осмотров керамические виниры могут служить и 20, и 30 лет.

Современные пломбировочные материалы также служат пациентам долго: 10-15 лет.

Однако у них есть недостаток, обусловленный свойствами пломбировочных материалов, которые, если рассматривать их с бытовой точки зрения, представляют собой пластмассы хорошего качества. А пластмассам свойственно старение. Отсюда и проблемы — со временем происходит снижение блеска реставрации, поверхность зуба становится более матовой, он начинает выделяться в зубном ряду. Поэтому каждые 1,5-2 года требуется полировка поверх-



ности — для того, чтобы вернуть зубам блеск.

С другой стороны, «плюс» пломбировочных материалов в том, что, если со временем появилась граница между собственной эмалью и пломбой или произошел скол пломбы, возможен ремонт: достаточно немного обработать реставрацию, добавить пломбировочный материал — и красивая улыбка будет восстановлена. Керамический винир в аналогичном случае придется менять, хотя, справедливости ради, надо отметить, что он в несколько раз прочнее пломбы.

Но самое главное, от чего зависит долговечность реставрации передних зубов (будь то пломбы или виниры), — состояние жевательных зубов в боковых отделах челюсти. Ведь именно эти зубы принимают на себя основную жевательную нагрузку. Передние зубы используются только для откусывания пищи. А если боковые зубы не приведены в порядок? В этом случае они

не выдерживают адекватную нагрузку, и вся она оказывается на передних зубах. Вывод очевиден: реставрация на передних зубах, как бы качественно и эстетично выполнена она ни была, прослужит совсем недолго, если состояние боковых зубов оставляет желать лучшего. Поэтому, прежде чем делать реставрацию на передних зубах, врачи обычно предлагают пациентам сначала восстановить боковые зубы.

*Часто бывает, что по окончании реставрации пациенты просят отбелить им зубы, чтобы улыбка стала еще красивее. Однако, как мы с Вами уже знаем, отбеливаются только собственные зубы. Отбеливание зубов после реставраций может привести к цветовому дисбалансу между своими зубами и реставрациями. Таким образом, если Вы приняли решение иметь более светлые зубы, отбеливание нужно проводить до начала реставрационных работ.*

Безусловно, белые зубы — маркер молодости. Но

мы уже говорили о том, насколько важно синхронизировать маркеры возраста между собой и соотносить их с биологическим возрастом пациента. Поэтому, например, если пожилому человеку слегка осветлить зубы, то он будет выглядеть моложе при условии, что над остальными маркерами возраста поработают специалисты-косметологи, а возможно, и пластические хирурги.

Если же такому пациенту сделать зубы ослепительно белыми, какими они бывают только у совсем молодых людей, улыбка будет смотреться неестественно. Так что действовать здесь нужно очень тактично. Это, кстати, касается не только отбеливания зубов, но и создания микрорельефа на поверхности зуба и формирования амбразур, соответствующих молодым зубам.

Можно сделать так, чтобы в 50 лет человек выглядел на 40, в отдельных случаях — на 35. Но при всем желании он не будет выгля-

деть ни на 20, ни на 25 лет. И зубы 50-летнего человека отличаются от зубов 20-летнего, в том числе и по цвету, и по форме. Данные факторы необходимо учитывать для того, чтобы формировать и гармоничную улыбку, и гармоничную внешность.

## II ■ РЕСТАВРАЦИИ ЖЕВАТЕЛЬНЫХ ЗУБОВ

Что могут предложить стоматологи для восстановления жевательных зубов?

Все зависит от условий, имеющихся в полости рта. Если боковой зуб разрушен незначительно, можно ограничиться прямой реставрацией с помощью пломбировочных материалов. Если же разрушения значительные (более 1/2 зуба), нужно изготовить **вкладку** (или накладку). Что это такое?

По сути, вкладка — это та же пломба, только вкладка, как и винир, сделана не во рту у пациента, а в зуботехнической лаборатории. То

есть, как Вы уже понимаете, вкладка относится к непрямым реставрациям.

Для того чтобы разница между пломбой и вкладкой стала более понятна, есть смысл сравнить пломбу и вкладку из композитных материалов (хотя сразу оговоримся, что вкладки могут изготавливаться из разных материалов, в том числе из керамики и различных металлов).

Несомненным преимуществом вкладок перед пломбами является то, что вкладки в несколько раз прочнее пломб. Это связано с тем, что технология изготовления вкладок предполагает обработку композитных материалов в лабораторных условиях.

С помощью вкладки, изготовленной в лаборатории, проще обеспечить правильные контактные пункты (т. е. участки взаимокасающихся поверхностей зубов в зубном ряду) — техник на модели может сделать это точнее, чем врач в момент выполнения прямой рестав-

рации. А правильные контакты между соседними зубами и зубами-антагонистами (т. е. расположенными на противоположной челюсти), формирование правильного жевательного рельефа — самые важные составляющие реставрации, влияющие на срок ее службы. Например, часто пациенты жалуются, что между зубами застревают волокна пищи, а происходит это потому, что не были выставлены правильные контакты между зубами. Казалось бы, мелочь? Но именно эта «мелочь» впоследствии может привести к развитию кариеса или к образованию зубодесневого кармана.

Наконец, в плане внешнего вида вкладки не проигрывают (а во многих случаях и выигрывают) по сравнению с прямыми реставрациями.

Наш опыт показывает: в целом качество вкладки, изготовленной в лаборатории, выше, чем качество пломбы, выполненной непосредственно в полости рта. Вкладки отлично служат

пациентам в течение многих лет: на этих зубах не бывает рецидивов кариеса, они лучше очищаются, контактные пункты не нарушаются.

### **III ■ КОРОНКИ: ВЫБИРАЕМ МАТЕРИАЛ**

Если зуб разрушен очень серьезно, для его восстановления можно использовать единичные коронки. Какие материалы применяются для этой цели?

В переднем отделе зубов выигрышнее всего будет смотреться керамическая (фарфоровая) коронка, поскольку ее свойства — цвет, текстура, полупрозрачность — наиболее близки к свойствам естественных зубов.

*Естественно, цвет любой протезной конструкции, будь то единичная коронка, мостовидный или съемный протезы, должен максимально соответствовать цвету собственных зубов. Если Вы хотите, чтобы Ваши зубы были более светлыми, то здесь, так же как и в случае с реставрациями, решение*

*об отбеливании зубов нужно принять до, а не после установки коронок.*

Металлокерамика смотрится менее эстетично. Почему? Дело в том, что металл, который составляет основу металлокерамической коронки, делает ее непрозрачной, и если речь идет о единичной коронке, то при определенном свете она выдает себя на фоне собственных зубов.

В настоящее время металлокерамику используют в основном либо для реставраций зубов в боковом отделе (там, где требования к прочности выше, чем требования к эстетике), либо при изготовлении мостовидного протеза большой протяженности\*\*.

Но металлокерамика металлокерамике рознь. К примеру, коронка на основе

\*\* Подробнее о несъемном протезировании и других способах восстановления отсутствующих зубов рассказывает книга И.Суднева с соавт. «Зубная имплантация: новый уровень протезирования».

золота по своим эстетическим качествам выше, чем коронка на основе традиционного кобальт-хром-никелевого сплава. Золото имеет теплый оттенок, более характерный для естественных зубов, и, кроме того, обладает бактериостатическими (то есть защитными) свойствами.

В последнее время для изготовления коронок применяется новый материал — **оксид циркония**. Благодаря свойствам материала основа коронки из оксида циркония имеет белый цвет, обладает светопроницающей способностью, поэтому зуб, на который надевается такая коронка, выглядит естественно и эстетично. При этом по прочности коронка из оксида циркония сопоставима с металлокерамикой.

Технология изготовления таких коронок, по сравнению с традиционными, несколько иная. Основа под коронку не выплавляется, а выпиливается. Лазерный сканер считывает форму модели будущих коронок и фиксирует их

в компьютерной программе, где затем и моделируется каркас необходимой формы. Затем, согласно заданной программе, из цельного блока оксида циркония осуществляется фрезерование коронки специальным аппаратом. В результате получается сверхточная конструкция коронок, отличающихся высокой прочностью и безупречной эстетикой. В настоящее время с помощью этой технологии можно изготовить либо единичные коронки, либо мостовидный протез.

Здесь мы хотели бы обратить внимание на один важный момент.

У каждого человека внутри зуба существует анатомическая полость (пульпарная камера, или полость зуба), внутри которой, как Вы уже знаете, находится сосудисто-нервный пучок — пульпа. У разных людей размер этой камеры может варьировать. Если полость зуба имеет значительный размер, то при обтачивании зуба под коронку его стенки ста-

новятся совсем тонкими и могут ломаться. В таких случаях проводится большой **дополнительный этап** работы.

Стоматологи-терапевты вскрывают полость зуба и депульпируют зуб. Далее корневой канал расширяют до определенного диаметра — так, чтобы в него встал штифт нужной толщины, после чего канал герметизируют. Затем к работе подключается ортопед, который делает оттиски с корневых каналов, в зуботехнической лаборатории специалисты моделируют и отливают штифты с головкой заданного диаметра. Эти штифты устанавливают в корне зуба. Впоследствии на головку надевают искусственную коронку. При наличии в зубе двух и более каналов необходимо изготавливать более сложные (разборные) штифты. Понятно, что все вышеперечисленные мероприятия ведут к существенному удорожанию стоимости работ, несмотря на то что конечный результат — установка

коронки на зуб — остается неизменным.

Следует учитывать: материал, который мы применяем для изготовления коронки, определяет выбор штифта. Так, например, коронка из безметалловой керамики требует установки штифта и головки из материалов, обладающих светопропускающей способностью. Только в этом случае восстановленный зуб будет смотреться красиво и естественно.

## ГЛАВА 4 ВЫРАВНИВАЕМ ЗУБЫ

Нужно понимать, что зубы — это часть зубочелюстной системы, включающей верхнюю челюсть, прикрепленную к костям черепа, нижнюю челюсть, которая связана с верхней через височно-нижнечелюстной сустав, группу мышц, обеспечивающих движение нижней челюсти по отношению к верхней. Кроме того, сюда входят лицевые мышцы, щеки и губы, закрывающие снаружи пространство полости рта.

Все звенья системы тесно связаны между собой, и при создании улыбки эти факторы необходимо учитывать.

Что произойдет, если мы изменим положение и форму всего лишь двух зубов — в полном соответствии с требованиями эстетики, но без учета их работы в системе? Очевидно: система даст сбой. Как результат — может измениться положение соседних зубов, положение лицевых

мышц — и тогда возрастет вероятность появления морщин, станут глубже носогубные складки. Мало того, нарушение функции височно-нижнечелюстного сустава, напряжение отдельных мышц могут спровоцировать головные боли.

Поэтому, прежде чем начать лечение, врач всегда должен задаться вопросом: «А как отреагирует на изменения зубочелюстная система в целом?» При этом всегда нужно учитывать возможности организма к адаптации, а они у разных людей бывают разными.

Анатомически зубы должны ровно стоять в зубной дуге. В этом случае стоматологических мероприятий, перечисленных в предыдущих главах, будет достаточно для того, чтобы улыбка стала красивой и гармоничной.

Однако очень часто дефекты улыбки связаны

**с нарушением положения зубов в ряду.** Естественно, улыбку, которая открывает зубы, беспорядочно «разбросанные» в полости рта, мы не можем назвать красивой, даже если сами по себе зубы здоровые и белые.

Почему возникают такие нарушения? Эволюция развития человека привела к значительному росту умственной активности, и мы наблюдаем постепенное увеличение мозгового отдела черепа. Вместе с тем челюсти человека уменьшаются в размерах, поскольку пища, которую он употребляет, стала мягкой и не требуется усилий для ее разжевывания. Соответственно, зубам элементарно не хватает места для того, чтобы расти правильно, и они смещаются относительно своего нормального положения.

Выглядит такая улыбка неэстетично, но это еще полбеды. Серьезная проблема заключается в том, что нарушаются нормальные механизмы взаимодействия челюстей, а это в свою оче-

редь ведет к перенапряжению отдельных групп мышц, что, как уже говорилось, может вызвать нежелательные последствия, в частности головные боли. Может возникнуть и патологическая стираемость зубов.

Причем для пациента данная проблема неочевидна. Он приходит с мелкой, как ему кажется, жалобой. «Восстановите мне стершийся уголок зуба, чтобы зубной ряд был ровным!» — просит он. Однако в ходе функционального исследования мы, специалисты, часто видим: взаимодействие челюстей и зубных рядов таково, что на зуб в этой точке создается излишняя нагрузка, а значит, уголок стерся не случайно. Система работает неправильно, и любая реставрация, проведенная на этом зубе, будет очень недолговечной. Все это приходится объяснять пациенту. Конечно, первая его реакция на предложение восстановить работоспособность системы отрицательная. «Сделайте мне пломбу на этот зуб,



я не буду накусывать им, я буду его беречь!» — говорит он. Но при этом не понимает, что функции нашего организма большей частью осуществляются бессознательно. Да, можно контролировать себя день, два, три. Но ведь ночью наше сознание «спит». Да и днем рано или поздно Вы забудете об этом зубе, откусите яблоко или персик — и... произойдет скол реставрации. А если учесть, что связь современных пломбировочных материалов с тканями зуба очень прочная, то вместе с пломбой может отколоться часть эмали зуба... И все начнется сначала.

В данном случае наша задача — восстановить нормальное положение зубов в дуге, а вместе с этим обеспечить нормальное функционирование височно-нижнечелюстного сустава и мышц. Решением этой проблемы занимаются врачи-ортодонты.

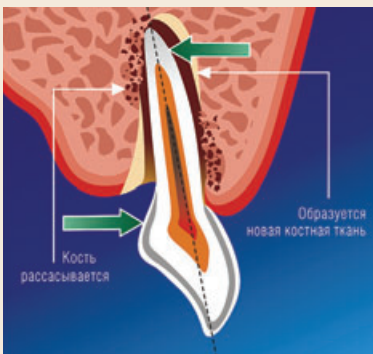
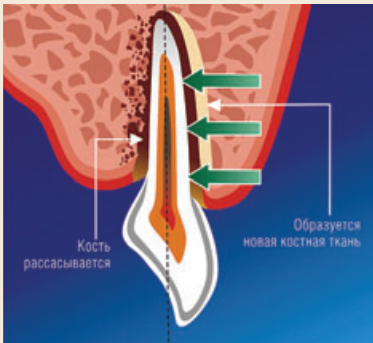
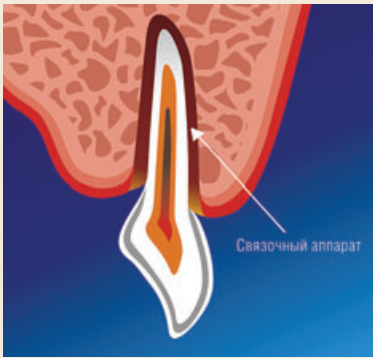
Им известно, что зубы можно перемещать в челюсти, используя способность зуба двигаться в кости и

способность самой кости к регенерации.

Дело в том, что анатомически зубы с костью не сращены — между корнем зуба и костной лункой, в которой он находится, есть небольшое пространство, которое называется **связочным аппаратом**, или связкой. Плотность кости, которой окружен зуб со всех сторон, намного ниже плотности корня зуба. Что получается, когда мы начинаем смещать зуб? В месте давления кость начинает рассасываться, но, обладая высокой способностью к регенерации, нарастает с другой стороны. Таким образом, перемещаясь, зуб все время оказывается окруженным костью. Меняется только его положение.

**Специальные ортодонтические системы**, устанавливаемые на зубы, вынуждают их двигаться правильным курсом до тех пор, пока они не займут нужное положение в зубном ряду.

Различают съемные и несъемные ортодонтические системы. **Съемные** —

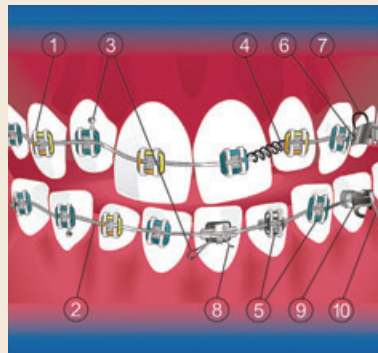


Изменение положения зуба в кости

так называемые *пластинки* — эффективны для решения несложных проблем, таких как исправление положения одного-двух зубов, закрытие промежутка между центральными зубами и пр. Такие пластинки традиционно применяются в период раннего ортодонтического лечения у детей.

**Несъемная** ортодонтическая техника — это в первую очередь **брекет-системы**. Что они собой представляют?

Основные элементы данной ортодонтической конструкции — брекеты (замоч-



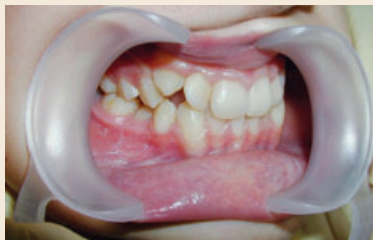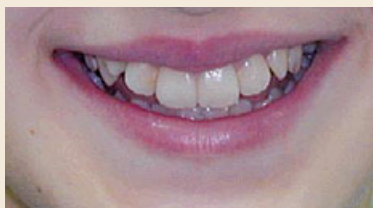Брекет-система /схема/

1. Брекет. 2. Проволочная дуга.
3. Лигатурный крючок. 4. Пружина.
5. Металлическая и эластичная лигатуры. 6. Кольцо. 7. Петля.
8. Кончик лигатуры. 9. Замок.
10. Конец проволочной дуги.

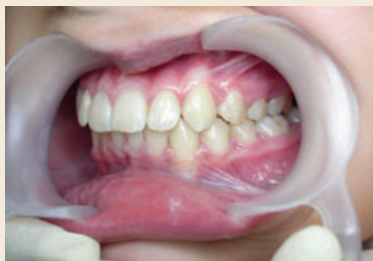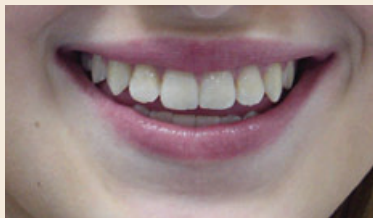ки и скобки), каждый из которых приклеивается на зуб с помощью специальных композитных материалов.

Брекеты бывают металлическими, пластиковыми, керамическими, «сапфировыми» (прозрачными), золотыми. В своей практике мы активно используем эстетические брекет-системы — керамические и сапфировые.

Брекеты имеют специальные пазы, в которые вставляется дуга — основной рабочий инструмент брекет-системы. Дуги изготавливаются из разных материалов: высококачественной стали, сплава никеля и титана, сплава титана и молибдена. Общей их особенностью является «память». Это означает, что дуга всегда стремится к изначально запрограммированной форме. И если дуге задается форма, гармоничная для данного зубного ряда, то после наложения дуги на зубы она начинает к этой форме стремиться, «вытягивая» за собой зубы до тех



До ортодонтического лечения



После ортодонтического лечения

пор, пока они не займут правильное положение.

Как правило, при чрезмерной скученности или наклоне зубов показано удаление некоторых постоянных зубов (тех, которые не несут функциональной и эстетической ценности). Чаще всего удаляют четвертые зубы (если считать от центра). Это необходимо сделать для того, чтобы освободить пространство для решения проблемы дефицита места (что и происходит в процессе ношения брекет-системы). К окончанию лечения промежутки между 3-м и 5-м зубами полностью закрываются, зубной ряд выравнивается, выстраиваются хорошие контакты с зубами-антагонистами. В нашей практике мы применяем такое лечение достаточно часто и с уверенностью можем говорить о его положительных результатах.

Иногда ортодонтическое лечение с помощью брекет-систем проводится в несколько этапов, в этом случае происходит последовательная смена дуг. Крепится дуга

к брекету с помощью лигатуры, которая бывает эластичной или металлической. В этом случае мы говорим о традиционном механизме крепления брекет-системы.

Однако есть большая группа брекет-систем, которые носят название **самолигируемые**.

В таких системах не используются лигатуры, дугу в пазах брекета удерживает крышечка, которая открывается и закрывается специальными инструментами.

В чем «плюсы» этих конструкций? Во-первых, лечение с помощью такой системы более мягкое и комфортное. Не случайно самолигируемые брекет-системы иначе называют «системой слабых сил». Равномерное действие сил обеспечивается действием самой дуги, мышц лица и языка, костной системы и мягкими тканями, вовлеченными в процесс (то есть к работе подключаются возможности самого организма). Используемые силы на протяжении всего

периода лечения остаются постоянными, умеренными, дозированными и не превышают биологические пределы, чего не скажешь о традиционных брекет-системах, которые порой действуют достаточно агрессивно. Таким образом, организм адаптируется к правильному положению зубов уже в процессе лечения, и риск развития рецидива (т. е. возврата патологии) существенно уменьшается.

Во-вторых, самолигируемые брекет-системы хороши тем, что в них меньше, чем в традиционных, накапливается зубной налет, а потому ухаживать за ними проще.

Самолигируемые брекет-системы пользуются у пациентов большой популярностью. Однако конкретный вид брекет-системы выбирает врач, основываясь на показаниях в каждом конкретном случае.

Различают наружные и внутренние (лингвальные) брекет-системы. Последние устанавливаются на внутренней поверхности зубов и

незаметны для окружающих, что, несомненно, является большим преимуществом. Однако есть у них и недостатки. Период адаптации к лингвальным брекет-системам занимает больше времени: брекететы имеют значительную толщину, а язык человека — более чувствительный орган, чем губы и щеки. Кроме того, продолжительность лечения в случае использования лингвальных брекет-систем несколько дольше.

Совсем недавно в ортодонтической практике появились новые лингвальные брекет-системы элит-класса, изготовленные из сплава со значительным содержанием золота. Такие системы можно назвать воплощенной мечтой ортодонтических пациентов.

Сохраняя все достоинства лингвальных брекетов (в первую очередь, невидимость), брекететы на основе золотого сплава лишены их недостатков. Эти брекет-системы максимально индивидуализированы. Такой подход существенно

удорожает конструкцию, но зато именно этот вариант является наиболее комфортным. Почему? Каждый брекет сначала моделируется на компьютере, и его форма максимально точно повторяет форму зуба пациента. Таким образом, появляется возможность значительно уменьшить толщину брекетов. Процесс адаптации в этом случае протекает быстрее, носить такие брекеты намного удобнее, поскольку они не травмируют язык. Вместе с тем сроки лечения, по сравнению с обычными лингвальными брекет-системами, короче и сопоставимы со сроками лечения при использовании наружных брекетов. Кроме того, брекеты на основе золотого сплава, как правило, не вызывают аллергических реакций и могут использоваться как альтернатива при возникновении аллергии на традиционные материалы, что позволяет расширить круг ортодонтических пациентов. Хотя еще раз напомним: окончательный выбор того или иного вида брекет-системы остается за врачом.

Понятно, что зубы меняют свое положение постепенно. Как правило, для достижения результата брекет-систему носят в течение 1-2 лет.

Интересно, что в некоторых случаях для коррекции улыбки можно воспользоваться так называемыми **иллюзиями**.

О чем идет речь? Вы уже знаете — человек оценивает улыбку своего визави за считанные секунды — одним взглядом. И разумеется, в поле зрения попадает не весь зубной ряд, а определенная группа зубов, причем только с одного (фронтального) ракурса. На этом и построены иллюзорные возможности изменения восприятия. Иными словами, можно подчеркнуть то, что приятно видеть глазу, и «спрятать» нежелательные дефекты.

Например, у пациента один центральный резец шире, чем другой. Оказывается, можно изменить грани зуба, подшлифовав их определенным образом — так, чтобы уве-

личилась площадь, которая отражает свет. Отражающая поверхность зуба станет шире, и визуально нам будет казаться, что оба центральных зуба одинаковой ширины, а улыбка — более гармонична. На самом же деле, если взять в руки линейку и измерить оба зуба, мы обнаружим, что их размеры остались (как и были) разными.

Точно так же можно «изменить» длину зуба. Если мы увеличим «профиль» зуба, сделав его более выпуклым, площадь отражения света станет меньше — зуб будет казаться короче. Понятно, что такие оптические обманы требуют не только знаний техники их осуществления, но и особых эстетических способностей от специалиста, выполняющего эти манипуляции.

Иллюзии могут стать альтернативой ортодонтическому лечению (в частности, в случаях, когда нужно убрать диспропорцию между передними и боковыми зубами или изменить осе-

вое расположение зуба). Формирование эстетики улыбки с помощью иллюзий требует минимального вмешательства, что в определенном смысле является преимуществом перед длительным ортодонтическим лечением. Но использовать иллюзии есть смысл только в том случае, если не требуется решения серьезных ортодонтических проблем.

*Часто пациенты интересуются: можно ли проводить процедуру отбеливания зубов во время ортодонтического лечения? Ортодонтическое лечение не исключает отбеливания зубов. По желанию пациента — при отсутствии противопоказаний — эта процедура может проводиться на разных этапах: например, до установки брекет-системы или во время ее ношения. Отбеливание зубов, выполненное непосредственно перед снятием брекет-системы, позволит пациенту одновременно получить и ровные, и белые зубы.*

В данном разделе мы упомянули только часть

ортодонтических аппаратов, предназначенных для исправления положения зубов. Наука движется вперед, постоянно совершенствуются конструкции, облегчающие и ускоряющие процесс лечения. В качестве примера можно привести коррекцию такого распространенного отклонения, как *десневая улыбка*. Раньше эта проблема решалась только с помощью хирургического вмешательства. Однако с появлением в клинической практике микровинтов, или **микроимплантатов**, появилась возможность коррекции десневой улыбки без участия хирурга — теперь это возможно делать только работой дуги, брекетов и микроимплантатов. Будучи соединены в последовательную технологическую цепочку, все эти конструкции работают на результат: уровень десневого края занимает обычное положение. А если к работе подключается специалист-косметолог, эффект ортодонтического лечения можно усилить —

например, увеличив объем губ при помощи геля.

Кстати, микровинты могут использоваться и при подготовке полости рта к имплантации. Дело в том, что зубы, которые располагаются справа и слева от отсутствующего, со временем обычно сдвигаются в сторону образовавшегося дефекта, что может помешать правильной установке имплантата. Раньше в таких случаях для выравнивания зубов использовалась брекет-система, которая фиксировалась на всем зубном ряду. Теперь проблема решается проще — с помощью микровинтов есть возможность исправить положение только одного-двух зубов, не устанавливая брекет-систему на все зубы.



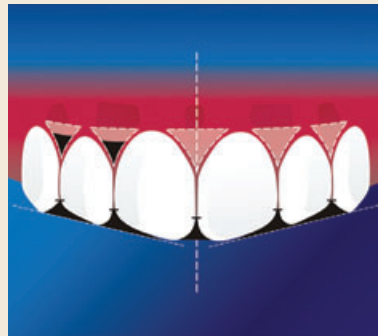
## ГЛАВА 5 ФОРМИРУЕМ КОНТУР ДЕСНЫ

Как мы уже говорили, десна оказывает существенное влияние на общее восприятие улыбки. В норме десневые фестоны должны быть симметричными, округлыми, межзубный (или зубодесневой) сосочек — остроконечным, полностью заполняющим верхние амбразуры. Цвет самой десны — ровный, нежно-розовый, некоторая разница в оттенках может быть обусловлена типом конституции человека (например, у людей, о которых говорят «кровь с молоком», десна насыщенного цвета, полнокровная, а у людей тонкокостных, субтильных она тоньше и светлее).

Но если, например, фестоны становятся асимметричными, меняется их форма, улыбка сразу теряет свою привлекательность.

Такой дефект может возникнуть по двум причинам. Первая причина — **рецессия десны** (т. е. потеря ее части).

В силу тех или иных обстоятельств часть десны (неподвижной, или, как ее называют стоматологи, прикрепленной) «теряется», при этом остается только подвижная слизистая. В результате десневой край смещается, шейки зубов и их корни обнажаются, что выглядит некрасиво. Такая проблема изначально может возникнуть в результате травмы, травматичного стоматологического лечения или неправильного протезирования. Причем у разных людей разные риски вероятности раз-



вития рецессии. Если десна выраженная, полнокровная, вероятность развития рецессии мала. Однако этот риск существенно возрастает, если десна бледная, плохо снабжается кровью.

Что делать, если возникла такая проблема? Чем раньше в таком случае обратиться к врачу, тем лучше. Потому что в дальнейшем проблема усугубляется: десневой край может воспалиться, обнаженные корни становятся все более уязвимыми, возрастает риск поражения их кариесом.

Исправляют дефект посредством несложной хирургической операции, которая сводится к «закрытию» оголенного корня местными тканями. При недостатке таковых для восполнения дефекта используют ткани с нёба.

*Реже встречается другое отклонение от нормы — гипертрофическое разрастание десны. Оно может возникнуть в силу гормональных нарушений в организме или анатомических особенностей, наследственности. Эта*

*проблема также решается с помощью простых хирургических операций — гипертрофированная ткань иссекается, и десна приобретает правильную форму.*

Другая причина, вызывающая изменение контура десны, — это **заболевания десен**.

Отчего возникает данная проблема? Гингивит — так в медицине называют воспаление десен — вызывается бактериями (содержащимися в остатках пищи, зубном налете) и другими последствиями недостаточной гигиены полости рта. Если вовремя провести противовоспалительную терапию, в дальнейшем тщательно выполнять программу-минимум, о которой мы уже говорили (то есть обеспечить за зубами регулярный гигиенический уход — как самостоятельный, так и профессиональный), вылечить гингивит и восстановить красоту улыбки достаточно просто.

Если же игнорировать начальные признаки заболе-

вания, то в дальнейшем воспалительные явления усугубляются и распространяются дальше — в глубину зуба. В патологический процесс вовлекается связка зуба, которая начинает разрушаться, и кость челюсти, которая постепенно рассасывается. Шейка зуба, в норме плотно охваченная десной, высвобождается — воспаленная десна перестает прилегать к ней. Нарушение зубодесневого прикрепления приводит к образованию десневых карманов, куда проникают микробы, остатки пищи, и это еще больше усугубляет ситуацию. В конечном итоге, лишившись всех своих опор (в виде десны, связки и костного окружения), зуб может приобрести подвижность и выпасть.

Что же делать? Понятно, что в этом случае, прежде чем заниматься эстетикой, необходимо вылечить заболевание. В зависимости от его стадии применяются либо консервативные методы лечения (очистка и снятие зубных отложе-

ний, назначение различных лекарственных препаратов), либо — в более серьезных случаях — требуется хирургическое вмешательство.

**Суть его в следующем. Под местной анестезией отслаивается десна и обнажается пораженный участок корня зуба, который специальными инструментами очищается от над- и поддесневых отложений и пораженной костной ткани (осуществляется так называемый *кюретаж*).**

После того как воспалительный процесс ликвидирован, приступают к следующему этапу лечения — эстетическому.

Если обнаружено значительное рассасывание костной ткани, к работе подключаются хирурги-стоматологи, специалисты по костной пластике, которые восполняют ткань кости, выполняя ее наращивание, подсадку искусственной кости или собственной, взятой с другого участка челюсти.

**При наращивании кости на период формирования ее**

необходимого контура между костью и десной (если на то есть показания) ставится специальная мембрана, изолирующая костную ткань от десны. Данная необходимость связана с тем, что десна, регенерируя значительно быстрее, чем кость, может «прорасти» в пространство, где должна быть кость, и занять ее место. Это мешает восстановлению костной ткани вокруг зуба.

После того как костная ткань восстановилась, мембрана, в зависимости от ее типа, либо извлекается, либо рассасывается сама.

Посредством таких операций и последующей эстетической «дошлифовки» можно сформировать правильной формы альвеолярный гребень (край тела челюсти, где расположены ячейки зубов), а следовательно, и десневые фестоны, тем самым значительно улучшив эстетику улыбки.

*Костная пластика может применяться и в других ситуациях. Так, например, после удаления зуба кость, поте-*

*ряв свое функциональное значение, постепенно начинает рассасываться. Форма зубной дуги, естественно, нарушается, и выполнить протезирование (например, посредством установки имплантатов) не представляется возможным — объем собственной кости не позволяет создать достаточно надежную опору для протеза. В этом случае выполняются хирургические операции по наращиванию костного объема (восстановлению альвеолярного гребня). Только в этом случае протезы будут смотреться эстетично и естественно, зубной ряд будет ровным и красивым, а зубочелюстная система будет функционировать правильно.*

## ГЛАВА 6

### КОРРЕКТИРУЕМ ФОРМУ ЗУБНОЙ ДУГИ И ФОРМУ ЧЕЛЮСТИ

С помощью брекет-систем можно выровнять не только положение зубов, более ровной становится и зубная дуга. Однако в ряде случаев для коррекции формы зубной дуги требуется подключение дополнительных ортодонтических аппаратов.

Если период роста костей челюсти еще не завершен (а этот период длится до 18-20 лет), такое лечение может оказаться весьма эффективным.

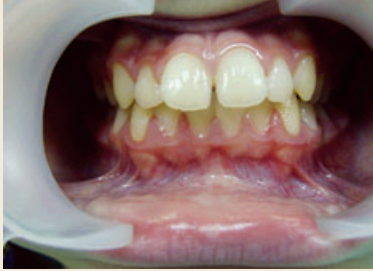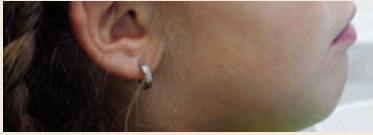
Например, для коррекции «узкой» улыбки, когда лабиальные коридоры (темные участки в углах рта) бросаются в глаза и делают улыбку некрасивой, применяют аппарат для расширения **нёбного шва**.

Данный аппарат работает форсированно, в течение месяца. Как правило, этого времени оказывается достаточно для того, чтобы

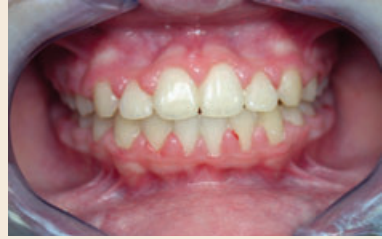закрыть лабиальные коридоры. В дальнейшем может потребоваться выравнивание зубного ряда, для чего устанавливают брекет-систему, которую носят до достижения окончательного результата.

Случается, что создать красивую улыбку можно, только изменив форму кости челюсти. В ряде случаев при помощи ортодонтического лечения можно корректировать так называемый **птичий профиль**, то есть случай, когда нос и верхняя губа «нависают» над маловыраженной нижней челюстью. «Вырастить» ее можно с помощью специальных аппаратов, к которым относятся аппарат Гербста и «Твин-блок».

Они обладают схожим принципом действия: определяется прикус, которого необходимо добиться в конце лечения, после чего зубы



До ортодонтического лечения



После ортодонтического лечения (коррекция прикуса и положения нижней челюсти)

при помощи аппарата ставятся «в замок» (так, что нижняя челюсть фиксируется в заданном — вынужденно правильном — положении).

Оба аппарата предназначены для постоянного ношения, а основное различие между ними заключается в том, что аппарат Гербста — это несъемная конструкция, поставить и снять которую может только врач, а «Твин-блок» состоит из двух пластинок и может быть снят самим пациентом.

Ортодонтическое лечение с использованием съем-

ных конструкций больше, чем какой-либо другой вид лечения, требует активного участия в лечебном процессе самого пациента. Почему? Дело в том, что ни один ортодонтический аппарат, если его носить меньше 6 часов в день, действовать не будет. А во многих случаях носить его нужно круглосуточно, не снимая.

И, выбирая съемную конструкцию для своего пациента, ортодонт должен быть уверен, что этот человек ответственно подходит к вопросу лечения, снимая

*аппарат лишь тогда, когда это необходимо. Только в этом случае результат будет положительным.*

Когда кость уже сформировалась, используются и другие методы лечения.

В частности, в стоматологии существует целое направление для решения подобного рода проблем — **ортохирургия**. Как следует из названия, она подразумевает сотрудничество врача-ортодонта и пластического хирурга. Характерным примером взаимодействия может служить решение такой проблемы, как, например, значительное выдвижение вперед нижней челюсти — из-за ее избыточных размеров.

В этом случае лечение состоит из нескольких этапов. Сначала пациент носит брекет-систему, для того чтобы зубы заняли правильное положение в ряду. При этом визуально может показаться, что ситуация не улучшилась, а, напротив, усугубилась, поскольку на этом этапе расстояние

между верхними и нижними резцами становится больше. Однако ничего страшного в этом нет. Все приходит в норму на следующем этапе. В ходе пластической операции нижняя челюсть смещается назад. Операция, как правило, производится внутриротовым доступом, поэтому видимые послеоперационные рубцы отсутствуют. На заключительном этапе лечения (также ортодонтическом) на зубном ряду пациента фиксируется специальная эластичная тяга, которая формирует правильное соотношение челюстей и межзубных контактов.

## ГЛАВА 7 СТАБИЛИЗИРУЕМ РЕЗУЛЬТАТ

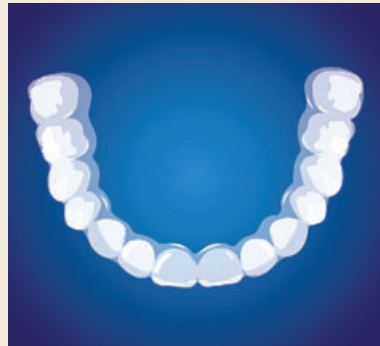Выше рассматривались случаи, когда тем или иным способом можно исправить положение зубов и привести к норме форму зубной дуги. Однако на этом этапе работа не заканчивается. Случается, возникает рецидив — зубы снова смещаются в привычное неправильное положение. Значит, достигнутый в итоге лечения результат необходимо закрепить. Эта задача решается в период ретенции, который является неотъемлемой частью ортодонтического лечения.

Существуют два основных вида фиксирующих (ретенционных) аппаратов: съемные и несъемные.

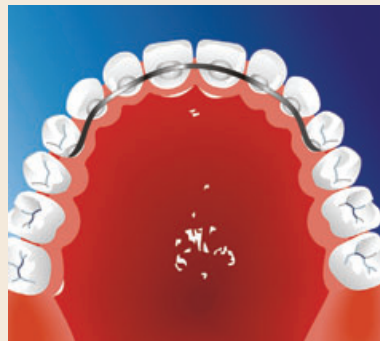
Съемный аппарат — ретейнер — представляет собой пластиковую каппу, которая фиксируется на зубном ряду пациента. Такие ретейнеры предназначены в основном для ночного ношения.

Несъемный ретейнер — это, как правило, спе-

циальная металлическая дуга, которая приклеивается к зубам с внутренней стороны и фиксируется при



Съемный ретенционный аппарат (ретейнер)



Несъемный ретейнер



помощи специального клея. Несъемный ретейнер находится во рту у пациента постоянно.

Продолжительность периода, на протяжении которого пациент носит ретейнер, может быть разной — это зависит от особенностей зубочелюстной системы и задачи, которая решалась в процессе лечения. Иногда для стабилизации результата достаточно в течение нескольких месяцев носить съемный ретейнер. Но чаще период ретенции достаточно длительный, зачастую намного превышающий продолжительность самого ортодонтического лечения. Кому-то может потребоваться ретенция, неограниченная по времени. В этом случае пациент постоянно носит несъемный ретейнер. Надо отметить, что современные несъемные ретейнеры удобны и не доставляют пациенту ни малейшего дискомфорта, поскольку изготавливаются индивидуально. Пациент быстро привыкает к ним и перестает ощущать их во рту.

Кстати, очень положительное свойство несъемного ретейнера в том, что он одновременно является своеобразной шиной, то есть не только фиксирует результат ортодонтического лечения, но и придает зубам в ряду дополнительную прочность.

Есть «плюсы» и у съемных ретейнеров. Например, в каппы можно закладывать на ночь различные профилактические гели с повышенным содержанием кальция или фтора и таким образом укреплять зубы. Если ортодонт знает об этом, то он, конечно, даст такой совет своему пациенту. Кроме того, некоторые виды съемных ретейнеров позволяют производить небольшую коррекцию положения зубов.

**Итак, мы перечислили все возможные варианты создания красивой улыбки — от программы-минимум до программы-максимум. Выбор того или иного алгоритма работы зависит в первую очередь от того, насколько**

ко серьезна проблема, с которой обратился пациент. В каждом конкретном случае мы стремимся достичь сочетания функционального и эстетического оптимума. Конечно, в книге мы опустили узкоспециальные вопросы, чтобы не утомлять Вас подробностями медицинского характера. Информация, здесь изложенная, в первую очередь касается эстетического аспекта улыбки — наиболее заметного и важного для пациента.

## ВМЕСТО ЗАКЛЮЧЕНИЯ

Организм человека — это живая среда, а значит, он подвержен изменениям, которые могут быть вызваны различными причинами — как внутреннего, так и внешнего характера.

С одной стороны, на зубочелюстную систему влияет общее состояние здоровья человека. Все заболевания внутренних органов (печени, эндокринной системы, нарушение обмена веществ) сказываются на состоянии зубов.

С другой стороны, полость рта (как и кожа человека) — наиболее уязвимая область для воздействия извне. Эти внешние факторы могут быть как нейтральными, так и агрессивными, — в зависимости от того, что мы привыкли есть и пить. Если мы не представляем свою жизнь без сладостей, запиваем их крепким чаем или кофе, после чего затягиваемся сигаретой, то зубы не выдерживают такой «атаки» — они меняют свой

естественный цвет и довольно быстро начинают разрушаться.

Как нивелировать влияние всех перечисленных выше факторов, как создать оптимальную среду для того, чтобы работоспособность зубочелюстной системы сохранялась как можно дольше?

Здесь помогут регулярные профилактические осмотры у стоматолога, проходить которые пациенту рекомендуется не реже чем 1 раз в полгода. На это есть ряд причин.

Во-первых, естественные анатомические изменения, которые происходят с течением времени в организме каждого человека, не могут не отразиться на стоматологических конструкциях, которые стоят в полости рта. Для того чтобы они функционировали правильно и служили долго, нужна соответствующая коррекция таких конструкций. Ее во время профилактических осмотров и осуществляют стоматологи. Специалист способен заме-

тить даже незначительные отклонения в работе зубочелюстной системы и, разумеется, сможет провести их коррекцию с минимальными потерями.

Во-вторых, как мы уже говорили, состояние полости рта — это лакмусовая бумажка, по которой мы можем определить общее состояние здоровья пациента. Зубы могут начать разрушаться вследствие различных заболеваний — желудка, печени, эндокринной системы. При этом пациент, не ощущая никаких признаков недомогания, недоумевает, из-за чего у него вдруг стали портиться зубы. Врач, сделав необходимые исследования, устанавливает эту причину и может диагностировать заболевание. Если оно выявлено на ранней стадии, то, естественно, вылечить его значительно проще.

В-третьих, за зубами требуется регулярный и тщательный уход.

Многие считают, что гигиена полости рта — это регулярная чистка зубов с

помощью щетки и пасты. Однако проведенные нами исследования показывают: одного лишь самостоятельного ухода за полостью рта недостаточно для того, чтобы сохранить зубы здоровыми. Необходимо хотя бы раз в полгода проводить профессиональные гигиенические процедуры, в ходе которых удаляются зубной налет, камни, очищаются межзубные промежутки. Кроме того, профессиональная гигиеническая чистка зубов нейтрализует агрессивную микрофлору в полости рта.

И последнее. Полость рта — это входные ворота в сложнейшую биологическую систему — в организм человека. Защитить ее — обязанность каждого. А специалисты не только помогут удержать оборону, но и сделают эти входные ворота настоящим произведением искусства.



### III ■ ОБ АВТОРАХ ЭТОЙ КНИГИ

#### **Булычева Татьяна Евгеньевна**

Стоматолог-терапевт-пародонтолог.

Татьяна Евгеньевна не только знает все секреты идеальной улыбки, но и создает ее силой своего таланта и мастерства. Она всегда находит оптимальный выход из любой, самой сложной клинической ситуации. Огромный опыт работы в области пластической пародонтологии позволяет ей проводить эстетические реставрации зубов даже в тяжелых пародонтологических случаях и достигать успеха. «Но одного лишь мастерства врачу недостаточно, — считает Татьяна Евгеньевна. — Первый шаг к успешному лечению — это хороший психологический контакт между специалистом и пациентом».



### III ■ ОБ АВТОРАХ ЭТОЙ КНИГИ

#### **Петухова Ирина Анатольевна**

Стоматолог-терапевт.

Ирина Анатольевна — ведущий специалист МЕДИ в области отбеливания зубов. В ее кабинете мечты пациентов о красивых белых зубах, которые сегодня стали неотъемлемым элементом современной культуры, символом здоровья и успеха, воплощаются в реальность.

Кроме того, она владеет всеми терапевтическими методиками лечения зубов. Многие пациенты, которых лечит Ирина Анатольевна, считают ее «своим» доктором. А это не только отличная оценка работы врача, но и лучшая ему награда!

«Я мечтаю о том, чтобы в сознании пациентов посещение стоматолога не было бы связано со страхом и болью, а напротив, с радостным чувством, с надеждой на позитивные изменения своей внешности», — говорит Ирина Анатольевна.



### III ■ ОБ АВТОРАХ ЭТОЙ КНИГИ

#### **Эрдман Ольга Валерьевна**

Стоматолог-ортодонт.

Своей специальностью Ольга Валерьевна избрала ортодонтию. Она уверена, что это — стоматология будущего. Всей душой она предана своему делу. «Ортодонтическое лечение в первую очередь должно решать задачу создания гармоничного образа. Ведь самое большое желание пациента — обрести красивую улыбку, которая будет ему к лицу. И врач-ортодонт должен оценивать лечебный процесс именно с этой точки зрения», — считает Ольга Валерьевна.

Подробнее  
о клинической деятельности авторов книги  
можно узнать на сайте  
**[www.emedi.ru](http://www.emedi.ru)**;  
контактный телефон:  
**+7 (812) 777 0000.**

ISBN 978-5-91170-022-5

**Татьяна Булычева, Ирина Петухова, Ольга Эрдман.**  
**Эстетика улыбки. –**  
**СПб.: ООО «МЕДИ издательство»,**  
**2007. – 72 с.**

Под редакцией д.м.н. Т.Ш.Мchedлидзе

ООО «МЕДИ издательство»  
191025, Санкт-Петербург, Невский пр., 82  
телефон: (812) 324-00-22  
www.emedi.ru  
e-mail: is@emedi.ru

Заведующая редакцией  
к.и.н. Е.Л.Пушкарева

Ответственный редактор  
к.ф.н., доц. А.Л.Иванов

Подписано к печати 17.12.2007  
Формат 47x65 1/16. Усл. п. л. 4,5  
Тираж 200 экз.

Отпечатано в типографии «Премиум Пресс»  
197183, Санкт-Петербург, ул. Оптиков, 4

© ООО «МЕДИ издательство», 2007  
© Т.Ш.Мchedлидзе, 2007

Все права защищены.  
Никакая часть данной книги не может быть воспроизведена  
в какой бы то ни было форме без письменного разрешения владельцев авторских прав.



## Уважаемые читатели!



Не так много времени прошло с тех пор, как в нашу жизнь вошла коммерческая медицина.

Ее появление, безусловно, дало мощный толчок для внедрения множества новых медицинских услуг и новых современных технологий. Однако в условиях жесткой конкуренции рынок ведет себя достаточно агрессивно по отношению к потребителю. Ежедневно средства массовой информации обрушивают на него огромный поток информации. К сожалению, чаще всего информационный продукт создается людьми, далекими от медицины, и сведения, которые он содержит, во многом противоречивы и ошибочны. Ситуация выглядит парадоксально: услуги коммерческой медицины сегодня у всех на слуху, а потребитель не всегда обладает достоверными элементарными знаниями.

Как помочь человеку разобраться в том, какая информация правильна, а какая ошибочна; где правда, а где вымысел; где миф, а где реальность? Как застраховать потребителя медицинских услуг от возможных разочарований и защитить репутацию честных, порядочных, преданных своему делу специалистов?

Так родилась идея создания Популярной медицинской библиотеки. Это серия книг, в каждой из которых изложена информация о тех медицинских услугах, которые вызывают у потребителя наибольший интерес и одновременно окутаны множеством мифов. Авторы книг — врачи, практикующие специалисты. Я привлек к работе тех людей, которыми дорожу и мнению которых доверяю. На страницах книг представлен их личный каждодневный опыт, знания и профессиональное видение вопроса, формировавшееся на протяжении многих лет. При этом книги написаны максимально понятным языком, в формате общения врача и пациента.

Надеюсь, что предлагаемое Вашему вниманию издание поможет Вам правильно ориентироваться в области современной коммерческой медицины.

С уважением,  
доктор медицинских наук Тамаз Мchedlishvili.